TÜRKİYE CUMHURİYETİ
MARMARA ÜNİVERSİTESİ
SAĞLIK BİLİMLERİ ENSTİTÜSÜ

SAFRA KANALI BAĞLANAN SIÇANLARDA BAZI BİTKİ EKSTRELERİNİN BEYİN ÜZERİNE OLASI KORUYUCU ETKİSİNİN ARAŞTIRILMASI

A. BEGÜM ÖZEL

YÜKSEK LİSANS TEZİ

BİYOKİMYA (ECZ) ANABİLİM DALI

DANIŞMAN
Prof. Dr. AYŞEN YARAT

2020-İSTANBUL

TEZ ONAY FORMU

Kurum : Marmara Üniversitesi Sağlık Bilimleri Enstitüsü

Program türü : Yüksek Lisans

Anabilim Dalı : Eczacılık Fakültesi Biyokimya Anabilim Dalı

Tez Sahibi : Armağan Begüm Özel

Sınav Tarihi ve Saati : 07/12/2020 – 11.00

Tez Başlığı : Safra kanalı bağlanan sıçanlarda bazı bitki ekstrelerinin beyin üzerine olası koruyucu etkisinin araştırılması

Bu çalışma, içerik ve kalite bakımından Yüksek Lisans Tezi olarak kabul edilmiştir.

	Ünvan, Adı-Soyadı (Kurum adı)	**İmza**
Danışman	Prof. Dr. Ayşen Yarat (Marmara Üniversitesi, Diş Hekimliği Fakültesi, Temel Tıp Bilimleri, Biyokimya)	
Üye	Prof. Dr. Ebru Işık Altufan (Marmara Üniversitesi, Diş Hekimliği Fakültesi, Temel Tıp Bilimleri, Biyokimya)	
Üye	Prof. Dr. Refiye Yanardağ (İstanbul Üniversitesi Cerrahpaşa Mühendislik Fakültesi, Kimya Bölümü, Biyokimya Anabilim Dalı)	

ONAY

Bu tez, yukarıda isimleri bulunan jüri üyeleri tarafından "Marmara Üniversitesi Lisansüstü Eğitim Öğretim ve Sınav Yönetmeliği" nin ilgili maddeleri uyarınca kabul edilmiş ve Enstitü Yönetim Kurulu'nun 23.12.2020 tarih ve 34 sayılı kararı ile onaylanmıştır.

F. Arıcıoğlu.

Prof. Dr. Feyza ARICIOĞLU
Sağlık Bilimleri Enstitüsü Müdürü

BEYAN

Bu tez çalışmasının kendi çalışmam olduğunu, tezin planlanmasından yazımına kadar bütün safhalarda etik dışı davranışımın olmadığını, bu tezdeki bütün bilgileri akademik ve etik kurallar içinde elde ettiğimi, bu tez çalışması ile elde edilmemiş bütün bilgi ve yorumlara kaynak gösterdiğimi ve bu kaynakları da kaynaklar listesine aldığımı, yine bu tezin çalışılması ve yazımı sırasında patent ve telif haklarını ihlal edici bir davranışımın olmadığı beyan ederim.

A. Begüm Özel

TEŞEKKÜR

Yüksek lisans eğitimim süresince bana yol gösteren, tezimin her aşamasında tecrübelerini, desteğini ve yardımını esirgemeyen çok değerli danışman hocam Sayın **Prof. Dr. Ayşen Yarat'a,**

Yüksek lisans eğitimim boyunca bilgilerini benimle paylaşan Sayın **Prof. Dr. Tuğba Tunalı Akbay'a, Prof. Dr. Ebru Işık Alturfan'a, Prof. Dr. Azize Şener'e** ve emeği geçen tüm hocalarıma,

Deneysel modelin oluşturulmasındaki katkılarından dolayı Sayın **Prof. Dr. Göksel Şener'e, Dr. Öğr. Üyesi Dilek Özbeyli'ye, Dr. Öğr. Üyesi Ali Şen'e,**

Bitki ekstrelerinin hazırlanmasındaki katkılarndan dolayı Sayın **Prof. Dr. Refiye Yanardağ'a ve Prof. Dr. Özlem Saçan'a,**

Histolojik değerlendirmelerdeki katkılarından dolayı Sayın **Dr. Öğr. Üyesi Özlem Tuğçe Kaya'ya**

Yüksek lisans araştırmalarım süresince tecrübelerini benimle paylaşan doktora öğrencileri sevgili **Begüm Gürel Gökmen'e ve Ozan Özcan'a**

Çalışmamıza verdikleri maddi desteklerden dolayı **M.Ü. Bilimsel Araştırma Projeleri Birimi'ne**

Hayatımın her döneminde beni destekleyen, varlıklarından güç aldığım canım **aileme** ve hep yanımda olan sevgili **Ahmet Korlu'ya** en içten duygularımla teşekkür ederim.

A. Begüm ÖZEL

Bu tez, Marmara Üniversitesi Bilimsel Araştırma Projeleri Komisyonu Başkanlığı tarafından **“TYL-2020-10082 "** numaralı proje ile desteklenmiştir.

İÇİNDEKİLER

Sayfa No

TEŞEKKÜR ..... **i**

KISALTMALAR ve SİMGELER LİSTESİ ..... **vii**

ŞEKİL LİSTESİ ..... **x**

RESİM LİSTESİ ..... **xii**

TABLO LİSTESİ ..... **xiii**

1. ÖZET **1**

2. SUMMARY **2**

3. GİRİŞ ve AMAÇ **3**

4. GENEL BİLGİLER **5**

4.1. Beyin 5

4.1.1. Beyin yapı ve fonksiyonları 5

4.2. Siroz 9

4.2.1. Sirozun patogenezi 9

4.2.2. Klinik belirti ve komplikasyonlar 12

4.2.3. Siroz ve beyin ilişkisi 13

4.3. *Momordica charantia* 15

4.3.1. Kullanım alanları 16

4.4. *Beta vulgaris L. var. cicla* 20

4.5. *Petroselinum crispum* 21

4.6. Safra Kanalı Bağlama Yöntemi ile Deneysel Siroz Oluşturma 23

4.7. Deneysel Parametreler 25

4.7.1. Glutatyon 25

4.7.2. Süperoksit dismutaz 26
4.7.3. Katalaz 27
4.7.4. Glutatyon-S-transferaz 28
4.7.5. Lipit peroksidasyonu 28
4.7.6. Nitrik oksit 30
4.7.7. Siyalik asit 31
4.7.8. Doku faktörü 32
4.7.9. Bor 33
4.7.10. Total oksidan ve total antioksidan 34
5. GEREÇ ve YÖNTEM 35
5.1. Kullanılan Kimyasal Maddeler 35
5.2. Kullanılan Araç ve Gereçler 35
5.3. Kullanılan Deney Hayvanları 35
5.4. Deney Hayvanlarının Beslenmesi 35
5.5. Bitki Ekstrelerinin Hazırlanması 36
5.5.1. Kudret narı 36
5.5.2. Pazı ekstresinin hazırlanması 36
5.5.3. Maydanoz ekstresinin hazırlanması 36
5.6. Gruplar ve Deney Protokolü 37
5.7. Safra Kanalı Bağlama Yöntemi 37
5.8. Kan Örneklerinin Hazırlanması ve İncelenen Parametreler 38
5.9. Beyin Homojenatının Hazırlanması ve İncelenen Parametreler 38
5.10. Kanda Araştırılan Parametreler İçin Kullanılan Tayin Yöntemleri 39
5.11.Beyinde Araştırılan Parametreler İçin Kullanılan Tayin Yöntemleri 39
5.11.1. Beyin protein tayini 39

5.11.2. Beyin indirgenmiş glutatyon tayini 41
5.11.3. Beyin siyalik asit tayini 42
5.11.4. Beyin lipid peroksidasyonu tayini 43
5.11.5. Beyin total nitrik oksit tayini 44
5.11.6.Beyinde karminik asit yöntemi ile bor tayini 45
5.11.7. Beyin glutatyon-S-transferaz aktivite tayini 47
5.11.8. Beyin katalaz aktivite tayini 48
5.11.9. Beyin süperoksid dismutaz aktivite tayini 49
5.11.10. Beyin doku faktörü aktivitesi tayini 51
5.11.11. Beyin total antioksidan seviyesi tayini 52
5.11.12. Beyin total oksidan seviyesi tayini 53
5.12. Histolojik İnceleme 54
5.13. İstatiksel Analiz 54
6. BULGULAR 55
6.1. Kan Parametreleri Sonuçları 55
6.2. Beyin Dokusu Parametreleri 55
6.2.1. Total protein sonuçları 55
6.2.2. Glutatyon sonuçları 56
6.2.3. Siyalik asit sonuçları 57
6.2.4. Lipid peroksidasyonu sonuçları 58
6.2.5. Nitrik oksit sonuçları 59
6.2.6. Bor sonuçları 60
6.2.7. Glutatyon-S-transferaz sonuçları 61
6.2.8. Katalaz sonuçları 62
6.2.9. Süperoksid dismutaz sonuçları 63

6.2.10.Doku faktörü sonuçları 64

6.2.11. Total antioksidan seviyesi sonuçları 65

6.2.12. Total oksidan seviyesi sonuçları 66

6.2. Beyin Dokusu Histoloji Sonuçları 67

7. TARTIŞMA ve SONUÇ 70

8. KAYNAKLAR 79

9. EKLER 113

EK 1. Etik Kurul Onayı 113

EK 2. Tez Kaynaklı Sözel Bildiriler 114

10. ÖZGEÇMİŞ 120

KISALTMALAR ve SİMGELER LİSTESİ

4-HNE: 4-Hidroksinonenal

ABTS: 2-Azino-bis 3-etilbenzotiazolin 6-sülfonik asit

ALT: Alanin transaminaz

AST: Aspartat transaminaz

BH4: Tetrahidrobiopterin

Cu: Bakır

DF: Doku faktörü

DG: Dentat girus

DNA: Deoksiribonükleik asit

EC-SOD: Ekstrasellüler-süperoksit dismutaz

eNOS: Endotelyal nitrik oksit sentaz

ESM: Ekstraselüler matris

FII: Protrombin

FIIa: Trombin

FIX: Faktör IX

FVa: Faktör Va

FVII: Faktör VII

FX: Faktör X

GMP: Guanozin monofosfat

GPx: Glutatyon peroksidaz

GR: Glutatyon redüktaz

GSH: İndirgenmiş glutatyon

GSSG: Okside glutatyon

GST: Glutatyon-S-transferaz

H_2O_2: Hidrojen peroksit

HDL: Yüksek dansiteli lipoprotein

IL-1ß: İnterlökin -1ß

IL-6: İnterlökin-6

IL-8: İnterlökin-8

INF-λ: İnterferon-gamma

iNOS: İndüklenebilir nitrik oksit sentaz

KA: Kornu ammonis

KAT: Katalaz

Kbb: Kan beyin bariyeri

KN: Kudret narı

KYH: Karaciğer yıldız hücreleri

LDL: Düşük densiteli lipoprotein

LO•: Alkoksil radikali

LOO•: Lipid peroksil radikali

LPO: Lipid peroksidasyonu

MCP-1: Monosit kemoatraktan protein-1

MDA: Malondialdehit

MMP: Matris metaloproteinazları

Mn: Mangan

MSS: Merkezi sinir sistemi

NADPH: Nikotinamid adenin dinükleotid fosfat-hidrojen

Neu5Ac: N-asetilnöraminik asit

nNOS: Nöronal nitrik oksit sentaz

NO: Nitrik oksit

NOS: Nitrik oksit sentaz

$O_2^{\cdot -}$: Süperoksit anyon radikali

$OH^{\cdot}$: Hidroksil radikali

$ONOO^-$: Peroksinitrit

PGE_2: Prostaglandin E_2

RNS: Reaktif nitrojen türleri

ROS: Reaktif oksijen türleri

SA: Siyalik asit

SEH: Serebral endotel hücrelerin

SKB: Safra kanalı bağlama

SOD: Süperoksid dismutaz

TAS: Total antioksidan seviye

TBARS: Tiyobarbitürik asit reaktif madde

TG: Trigliserit

TGF- $ß_2$: Dönüştürücü büyüme faktörü-β2

TOS: Total oksidan seviye

TNF-α: Tümör nekrozis faktör-α

Zn: Çinko

ŞEKİL LİSTESİ

Şekil 1. Yetişkin insan beyninin (dikey kesit) 4 ana bölgesi) 5

Şekil 2. a: İki hemisferin görünümü b: İnsan beyninin 4 lobu ve sulkusları 6

Şekil 3. a: Serebellum b: İki hemisferin görünümü 7

Şekil 4. Kronik karaciğer hasarında karaciğer yıldız hücreleri, Kupffer hücreleri ve hepatositler arası etkileşim 10

Şekil 5. Karaciğer fibrozunun gelişiminde sinüzoidal olaylar. 11

Şekil 6. Karaciğer-beyin iletişim yolları 14

Şekil 7. SKB ile indüklenen olaylar 24

Şekil 8. Glutatyon savunma mekanizması 26

Şekil 9. Lipid peroksidasyon süreci 29

Şekil 10. Safra kanalı bağlama prosedürü 38

Şekil 11: Beyin dokusunda total protein değerlerinin grafiksel gösterimi. 56

Şekil 12. Beyin dokusunda GSH değerlerinin grafiksel gösterimi 57

Şekil 13. Beyin dokusunda SA değerlerinin grafiksel gösterimi. 58

Şekil 14. Beyin dokusunda LPO değerlerinin grafiksel gösterimi 59

Şekil 15. Beyin dokusunda NO değerlerinin grafiksel gösterimi. 60

Şekil 16. Beyin dokusunda bor değerlerinin grafiksel gösterimi. 61

Şekil 17. Beyin dokusunda GST değerlerinin grafiksel gösterimi 62

Şekil 18. Beyin dokusunda KAT değerlerinin grafiksel gösterimi. 63

Şekil 19. Beyin dokusunda SOD değerlerinin grafiksel gösterimi 64

Şekil 20. Beyin dokusunda DF değerlerinin grafiksel gösterimi 65

Şekil 21. Beyin dokusunda TAS değerlerinin grafiksel gösterimi. 66

Şekil 22. Beyin dokusunda TOS değerlerinin grafiksel gösterimi. 67

Şekil 23. Kontrol grubu histolojik incelemesi. 68

Şekil 24. Kontrol + KN grubu histolojik incelemesi. 68

Şekil 25. SKB grubu histolojik incelemesi. 68

Şekil 26. SKB + KN grubu histolojik incelemesi.. 69

Şekil 27. SKB + pazı grubu histolojik incelemesi. 69

Şekil 28. SKB + MYZ grubu histolojik incelemesi. 69

RESİM LİSTESİ

Resim 1. Kudret narı.....16
Resim 2. Pazı.....21
Resim 3. Maydanoz.....22

TABLO LİSTESİ

Tablo 1. Kullanılan cihazlar ve markaları 35

Tablo 2. Deney grupları ve sayıları 37

Tablo 3. AST, ALT, direkt bilirubin ve total bilirubin değerleri 55

Tablo 4. Beyin dokusunda total protein değerleri (mg/g doku) 56

Tablo 5. Beyin dokusunda GSH değerleri (µg/mg protein) 56

Tablo 6. Beyin dokusunda SA değerleri (g/mg protein) 57

Tablo 7. Beyin dokusunda LPO değerleri (nmol MDA/mg protein) 58

Tablo 8. Beyin dokusunda NO değerleri (nmol/mg protein) 59

Tablo 9: Beyin dokusunda bor değerleri (ppm) 60

Tablo 10. Beyin dokusunda GST değerleri (U/mg protein) 61

Tablo 11. Beyin dokusunda KAT değerleri (kU/mg protein) 62

Tablo 12. Beyin dokusunda SOD değerleri (U/mg protein) 63

Tablo 13. Beyin dokusunda DF aktivitesi (sn) 64

Tablo 14. Beyin dokusunda TAS değerleri (mM) 65

Tablo 15. Beyin dokusunda TOS değerleri (µM) 66

1. ÖZET

Safra kanalı bağlanan sıçanlarda bazı bitki ekstrelerinin beyin üzerine olası koruyucu etkisinin araştırılması

Öğrenci Adı: A. Begüm Özel
Danışman Adı: Prof. Dr. Ayşen Yarat
Anabilim Dalı: Eczacılık Fakültesi, Biyokimya Anabilim Dalı

Amaç: Kudret narı (KN), pazı ve maydanoz bitki ekstrelerinin safra kanalı bağlama (SKB) modeli uygulanarak biliyer siroz oluşturulan sıçanların beyin dokularında meydana gelebilecek oksidatif hasara karşı olası koruyucu etkilerinin araştırılması amaçlandı.

Gereç ve Yöntem: Sprague Dawley türü dişi sıçanlar, kontrol grubu, kontrol + KN grubu, SKB grubu, SKB + KN grubu, SKB + pazı grubu ve SKB + maydanoz grubu olmak üzere 6 gruba ayrıldı. 28 günün sonunda tüm hayvanlar dekapite edilerek kan örnekleri ve beyinleri alındı. Biyokimyasal parametrelerdeki değişimler araştırıldı. Ayrıca beyin dokusunda histolojik inceleme yapıldı.

Bulgular: Kan örneklerinde aspartat ve alanin transaminazlar, direkt ve total bilirubin değerleri SKB grubunda kontrol grubuna göre anlamlı arttı. KN ve maydanoz verilen SKB gruplarında total bilirubin hariç diğer değerler SKB grubuna göre anlamlı azaldı. Beyin dokusunda, SKB grubunda lipid peroksidasyon (LPO), siyalik asit (SA) ve nitrik oksit (NO) düzeylerinin anlamlı arttığı, glutatyon (GSH) düzeyi katalaz (KAT) ve doku faktörü (DF) aktivitelerinin ise azaldığı gözlemlendi. KN, pazı ve maydanoz ekstresi verilen SKB'li gruplarda LPO, SA, NO düzeyleri anlamlı azalırken GSH ve KAT aktivitelerinin arttığı belirlendi. Total protein, glutatyon-S-transferaz, süperoksit dismutaz, bor, total oksidan ve antoksidan parametrelerinde gruplar arasında anlamlı farklılık tespit edilmedi. Histolojik sonuçlar biyokimyasal sonuçları destekledi.

Sonuç: KN, pazı ve maydanoz ekstreleri beyin dokusunda siroza bağlı oksidan hasarın gerilemesinde etkili oldu. Sirozda beyin hasarına karşı farklı tedavi yaklaşımlarının geliştirilmesinde bu bitkiler alternatif olabilir.

Anahtar Sözcükler: Kudret narı, pazı, maydanoz, beyin, safra kanalı bağlama

2. SUMMARY

Investigation of possible protective effects of some plant extracts on brain in bile duct ligated rats

Student Name: A. Begüm Özel
Name of Supervisor: Prof. Dr. Ayşen Yarat
Department: Department of Biochemistry, Faculty of Pharmacy

Objective : It is aimed to investigate the possible protective effects of bitter melon (BM), chard and parsley extracts on oxidative damage that may occur in brain of rats with bile duct ligation (BDL) induced biliary cirrhosis

Materials and Methods: Female Sprague Dawley rats were divided into 6 groups: Control, sham operated + BM, BDL, BDL + BM, BDL + chard and BDL + parsley. At the end of the 28 days, all animals were decapitated, blood samples and brains were taken. The changes in biochemical parameters were examined.

Results: Aspartate and alanine transaminases, direct and total bilirubin values in blood samples increased significantly in the BDL group compared to the control group. The other values except total bilirubin were significantly decreased in groups with BDL given BM and parsley extracts compared to the BDL. In the brain tissue it was observed that lipidperoxidation (LPO), sialic acid (SA) and nitric oxide (NO) levels increased, glutatyon (GSH) levels catalase (CAT) and tissue factor (TF) activities decreased significantly in the BDL group. However, in groups with BDL given BM, chard and parsley extracts LPO, SA, NO levels decreased, GSH and CAT activities increased significantly. No significant differences were determined between groups in total protein, glutathione-S-transferase, superoxidedismutase, boron, total oxidant and antioxidant parameters. Histological findings were supported by the biochemical results.

Conclusion: BM, chard and parsley extracts were effective in the regression of oxidant damage caused by cirrhosis in the brain tissues. These plant extracts may be an alternative in the development of different treatment approaches against brain damage in cirrhosis.

Key words: Bitter melon, chard, parsley, brain, bile duct ligation

3. GİRİŞ ve AMAÇ

İnsan beyni, yaklaşık 80 milyar nöronuyla, vücudumuzda neredeyse her şeyi yöneten bir organdır (Lisman, 2015). İşleyişinde meydana gelebilecek bir aksaklık sonucu birçok sistem primer veya sekonder olarak etkilenebilir. Beyin fonksiyonlarının sağlıklı bir şekilde gerçekleşebilmesi için karaciğer ve beyin etkileşimi önemlidir (Bleibel ve Al-Osaimi, 2012).

Tüm kronik karaciğer hastalıklarının nihai sonucu olan karaciğer sirozu portal hipertansiyona ve karaciğer fonksiyon kaybına neden olan kronik, ilerleyici karaciğer enflamasyonudur. Normal karaciğer dokusunun fibroz doku ve rejeneratif nodüllerle yer değiştirmesi ile karakterizedir (Marques ve ark., 2012; White, 2014). Siroz sadece karaciğer merkezli bir hastalık değildir. Yapılan çalışmalar karaciğer kaynaklı sistemik enflamasyon ve bağışıklık aktivasyonunun beyin fonksiyonunda değişikliklere neden olabileceğini ortaya koymaktadır. Sistemik enflamasyonla beraber beyin bağışıklık hücrelerinin kronik olarak uyarılması beyinde proinflamatuar sitokinlerlerin, mediatörlerin, serbest radikallerin seviyelerinde artışa neden olur. Bu sürecin devam etmesi kronik nöroenflamasyon ve oksidatif stres durumunu tetikleyerek nöron hasarına yol açabilir (D'Mello ve Swain, 2011).

Safra Kanalı Bağlama (SKB) yöntemi dünya çapında kabul gören, hayvanlarda biliyer siroza yol açan ve sirozun patogenezini anlamayı amaçlayan çalışmalarda kullanılan bir modeldir. Bu model sonucu ortaya çıkan kolestazla birlikte kolanjiositlerde hasar, proliferasyon, enflamasyon, intrahepatik safra kanallarında artış tetiklenir. Aynı zamanda portal enflamasyon, fibrozis, hepatosit hasarı ve sonuçta sekonder biliyer siroz meydana gelmektedir (Lazaridis ve ark., 2004). Ayrıca bu model hayvanlarda beyin fonksiyon bozukluğuna yol açan kronik karaciğer hasar modeli olarak da yaygın şekilde kullanılmaktadır. Literatürde SKB'nin beyin gibi uzak organlarda oksidatif stresi arttırarak nöropatolojilere (Chroni ve ark., 2006; Grintzalis ve ark., 2009) spatial hafıza bozukluklarına neden olduğunu ortaya koyan çalışmalar bulunmaktadır (Huang ve ark., 2009).

Kudret narı, pazı, maydanoz bitkileri antioksidan etkiye sahip bitkiler arasında yer almaktadırlar. Yapılarındaki biyoaktif bileşikler sayesinde serbest radikallerin

süpürülmesinde, üretimlerinin baskılanmasında, endojen antioksidan bileşiklerin üretimlerinin uyarılmasında görev alırlar. DNA, protein ve lipidlerin serbest radikal hasarına uğramasının önüne geçerler. Yapılan çalışmalarda bu bitkilerin antioksidan etkileri sayesinde çeşitli hastalıklarda alternatif tedavi yöntemi olarak kullanılabileceği gösterilmiştir (Sacan ve Yanardag, 2010; Dandawate ve ark., 2016; Ghazi ve Essa, 2016).

Çalışmamızda SKB yöntemi uygulanarak biliyer siroz oluşturulan sıçanlarda meydana gelen beyin hasarına KN, maydanoz ve pazı ekstrelerinin olası koruyucu etkileri araştırılmıştır.

4. GENEL BİLGİLER

4.1. Beyin

4.1.1. Beyin yapı ve fonksiyonları

Beyin, duyuları, hareketi, duyguları, iletişimi, belleği komuta eden çeşitli fonksiyonel birimlere sahip, 100 milyar kadar sinir hücresinden (nöron) ve bir o kadar da destek hücresinden oluşan vücudun en kompleks organıdır (Maldonado ve Alsayouri, 2019). Kranial boşlukta yer alır ve yaklaşık 1,4 kg ağırlığındadır (Tortora ve Derrickson, 2014). Yetişkin beyninin 4 ana bölgesi vardır. Bunlar serebrum, serebellum, diensefalon ve beyin köküdür (Tortora ve Derrickson, 2014) (Şekil 1).

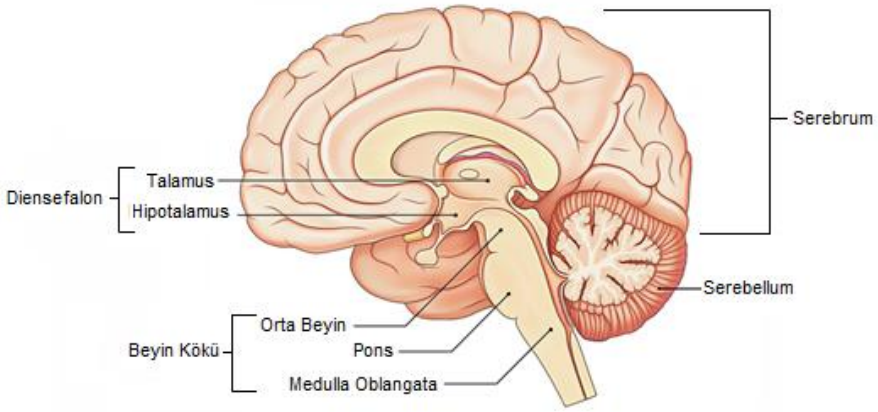

Şekil 1. Yetişkin insan beyninin (dikey kesit) 4 ana bölgesi (Ackerman, 1992'den değiştirilerek kullanılmıştır)

4.1.1.1. Serebrum

İnsan beyninin üst kısmını ve beyin kütlesinin %83'nü oluşturan serebrum, sadece 2-4 mm kalınlığında olup en büyük beyin bölgesidir (Marieb ve Hoehn, 2016). Serebrumun dış tabakası gri maddeden oluşur. Serebral korteks adı verilen bu tabaka çok fazla girinti ve çıkıntı içerdiğinden yüzey alanı oldukça geniştir (Javed ve ark., 2020). Serebrumun iç tabakası ise beyaz maddeden oluşur (Tortora ve Derrickson, 2014; Marieb ve Hoehn, 2016).

Serebrum longitudinal fissur ile ayrılan sağ ve sol hemisfer adı verilen iki yarımküreye sahiptir. Bu iki hemisfer, haberleşmeyi sağlayan ve korpus kallozum adı verilen sinir

lifleri demetiyle birbirlerine bağlanır. Her hemisfer vücudun karşı tarafını kontrol eder. Yani beynin sağ tarafı vücudun sol tarafını kontrol ederken beynin sol tarafı vücudun sağ tarafını kontrol eder (Ackerman, 1992).

Her iki hemisfer de farklı işlevlere sahip 4 lobdan oluşur. Beynin ön kısmına frontal, arka kısmına oksipital, orta kısmına parietal, yan kısmına ise temporal lob adı verilir (Tortora ve Derrickson, 2014). Lobların sınırlarını derin sulkuslar oluşturur bunlar merkezi, lateral ve parietooksipital sulkustur (Şekil 2). Genel anlamda lobların ana fonksiyonları tanımlanmıştır ancak korteksin hiçbir fonksiyonel alanının tek başına tek bir fonksiyonla ilişkilendirilmesi olası değildir (Tortora ve Derrickson, 2014; Waugh ve Grant, 2014)

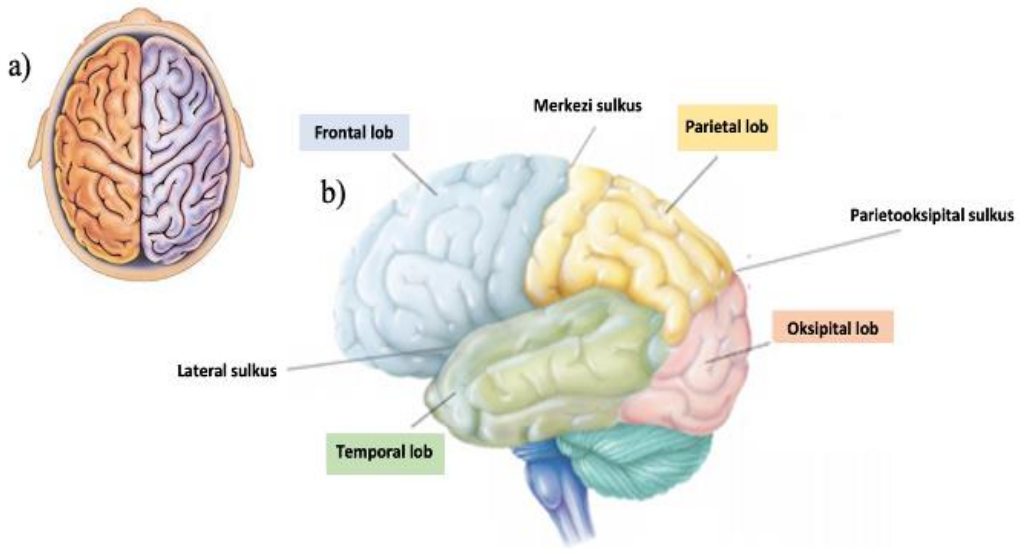

Şekil 2. a: İki hemisferin görünümü b: İnsan beyninin 4 lobu ve sulkusları (Waugh ve Grant, 2014'den değiştirilerek kullanılmıştır)

Dört lobun en büyüğü frontal lobtur. Beynin ön tarafında merkezi sulkusun önünde yer alır. Algılama, kişilik oluşumu, zamanın geçişini anlama, olayların sonuçlarını tahmin etme, normal duygu yönetimi gibi yürütücü fonksiyonların sağlanmasında, istemli hareketin başlatılmasında, konuşma için gerekli kas hareketlerinin kontrolünde görev alır (Waugh ve Grant, 2014; El-Baba ve Schury, 2020).

Serebral yarım kürenin üst orta kısmı parietal lobu oluşturur. Merkezi sulkusun arkasında, oksipital lobun önünde ve temporal lobun üstünde bulunur.

Dokunma, sıcaklık, ağrı ve basınç hissinin ve eklemlerin pozisyonu algılanmasında, mekansal farkındalığın sağlanmasında, nesnelerin adlandırılmasında, yazı dilinin yorumlanmasında, konuşulan kelimelerin ve seslerin tanınması, yorumlanması ve hatırlamasında görev alır. Ayrıca tat alanı bu lobta bulunur (Tortora ve Derrickson, 2014; Bui ve Das, 2019).

Dört lobun en küçüğü oksipital lobtur, Parioeto-oksipital sulkusun arkasında yer alır. Primer görsel korteks bu lobta bulunur. Beynin görsel bilgi işleme alanıdır. Optik sinirler gözden bu bölgeye geçer ve gelen görsel iletiler bu bölgede karşılanır ve yorumlanır (Aydın ve ark., 2012; Rehman ve Khalili, 2019)

Oksipital lobun önünde ve frontal lobun arkasında, parietal lobun altında temporal lob bulunur. Bu lob hafızayı, dilin algılanmasını ve işitmeyi kontrol eder. Primer işitme alanı ve koku alanı bu lobta bulunur. Posterior kısımları ise görsel işlevlerle ilgili bazı bileşenleri içerir ve görsel uyarıların işlenmesine yardımcı olur (Waugh ve Grant, 2014; Patel ve ark., 2020).

4.1.1.2.Serebellum (Beyincik)

Beynin alt dorsal tarafında, serebrumun arka alt kısmında bulunur (Şekil 3). Beynin ikinci büyük kısmıdır. Toplam beyin kütlesinin yaklaşık %11'ini oluşturur. Dış kısmı gri maddeden iç kısmı beyaz maddeden oluşan iki hemisfere sahiptir. Serebrumda olduğu gibi serebellum da yüzey alanını arttıran kıvrımlara sahiptir.

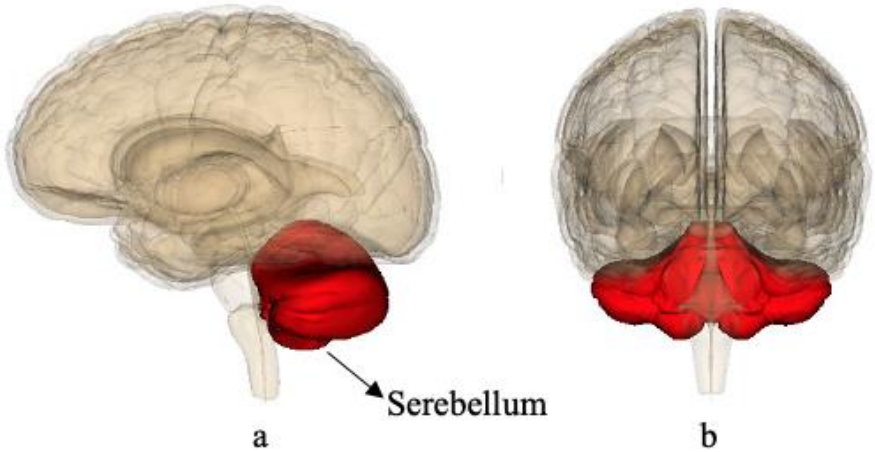

Şekil 3. a: Serebellum b: İki hemisferin görünümü (https://www.sciencenews.org/article/cerebellum-may-coordinate-more-than-just-movement, Erişim tarihi: 2 Kasım 2020)

Beyincik çeşitli kas gruplarının hareketlerini koordine eder, denge kontrolünde rol oynar, yürüyüşü koordine eder, duruşu düzenler, kas tonusunu ve istemli kas aktivitesini kontrol eder (Marieb ve Hoehn,2016; Jimsheleishvili ve Dididze, 2019)

4.1.1.3.Diensefalon

Beyin kökünün üstünde yer alan ve serebral hemisferlerle çevrili diensefalon beynin merkez çekirdeğini oluşturur. Başlıca kısımları talamus ve hipotalamustur (Şekil 1) (Waugh ve Grant, 2014).

Talamus beynin neredeyse tam ortasında yer alır ve çoğunluğu gri maddeden oluşmuştur. Koku hariç, tüm duyusal bilgiler burada ayrıştırılarak korteksteki uygun merkezlerine gönderilir. Ayrıca serebrumdan ve beynin diğer bölgelerinden uyarılar alarak duyguların, uyanıklığın ve epizodik hafızanın düzenlenmesinde rol oynar (George ve Das, 2019; Torrico ve Munakomi, 2019).

Talamusun altında ve hipofiz bezinin hemen üstünde hipotalamus yer alır. Düşük ağırlığına rağmen homeostatik düzenlemede önemli rol alır. Hipofiz bezinin arka ve ön lobu ile bağlantılıdır böylece hipofiz bezinin her iki lobundan hormon çıkışını kontrol eder. Ayrıca otonom sinir sistemi, iştah ve tokluk, susuzluk ve su dengesi, vücut ısısı, duygusal reaksiyon (korku, zevk vb), uyku uyanma döngüleri ve cinsel davranışları kontrol eder (Campbell ve Reece, 2010; Waugh ve Grant, 2014).

4.1.1.4. Beyin kökü

Beyin kökü diensefalon ve omurilik arasında bulunur. Orta beyin, pons ve medulla oblangata olmak üzere 3 bölümden oluşmaktadır (Şekil 1).

Orta beyin, yukarıda serebrum aşağıda pons olmak üzere ikisinin arasında yer alır. Serebrum ile beynin alt kısmını ve omuriliği bağlayan sinir liflerine sahiptir. İşitsel ve görsel reflekslerde görev alır.

Pons, serebellumun önünde, orta beynin altında, medulla oblangatanın üstünde bulunur. Serebellumun iki hemisferleri arasında köprü oluşturan ve beyin ile omurilik arasındaki iletişimi sağlayan sinir liflerinden oluşur. Medulla oblongata ile birlikte solunumu düzenler.

Medulla oblangata, beyin kökünün en iç bölgesidir. Nefes almayı, kalp ve kan damarı aktivitesini, yutkunma, öksürük, kusma gibi refleksleri kontrol eden merkezler içerir (Campbell ve Reece, 2010; Tortora ve Derrickson, 2014; Waugh ve Grant, 2014).

4.2. Siroz

Kronik karaciğer hastalıklarının son ve ortak evresidir. Kronik karaciğer hasarına yanıt olarak gelişen normal parankim dokunun fibrotik dokular ve rejeneratif nodüllerle yer değiştirmesi ile karakterize, portal hipertansiyona ve karaciğer fonksiyon kaybına neden olan ilerleyici karaciğer enflamasyonudur (Pinzani ve ark., 2011; Zhou ve ark., 2014).

Mokdad ve arkadaşları yaptıkları araştırmada 2010 yılında dünyada karaciğer sirozuna bağlı hayatını kaybedenlerin sayısının 1 milyonu aştığı ve bu sayının tüm ölümlerin %2'sini oluşturduğu belirtilmiştir (Mokdad ve ark., 2014).

Karaciğer sirozunun nedenleri sosyoekonomik düzeye ve kültürel farklılıklara göre çeşitlilik gösterir. Batı ülkelerinde en yaygın nedenler alkol kullanımı, nonalkolik steatohepatit, hepatit C iken Asya'da ve Sahraaltı Afrika'nın çoğunda hepatit B'dir (Zhou ve ark., 2014). Ülkemizde karaciğer sirozunun temel nedenleri hepatit B ve hepatit C'dir. Ayrıca siroz genetik, metabolik, biliyer, toksik veya kriptojenik (bilinmeyen) nedenlere bağlı olarak da gelişebilir (Sonsuz, 2007; Çelik, 2017)

4.2.1. Sirozun patogenezi

Sirozun öncüsü olarak kabul edilen karaciğer fibrozu yara iyileşmesine benzer kompleks bir süreçtir (Sonsuz, 2002). Ekstraselüler matris (ESM) kompozisyonunun bozulmasına ve ESM proteinlerinin aşırı birikimine neden olur. Karaciğer yıldız hücreleri (KYH) ve kupffer hücreleri fibrozisin gelişiminde önemli rol alır (Şekil 4) (Sonsuz, 2002; Pinzani ve ark., 2011).

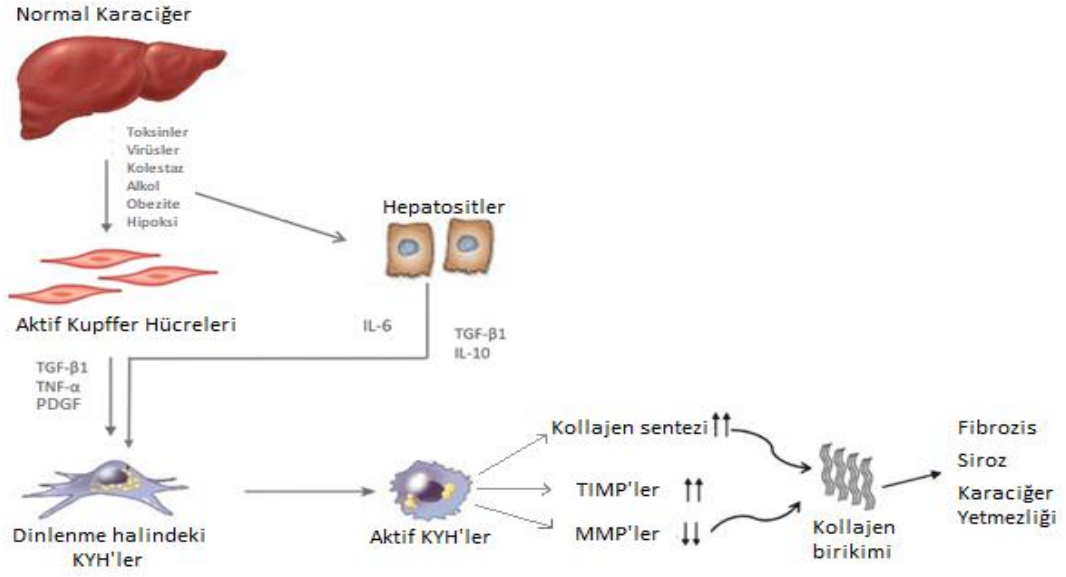

Şekil 4. Kronik karaciğer hasarında karaciğer yıldız hücreleri, Kupffer hücreleri ve hepatositler arası etkileşim (Prestigiacomo ve ark., 2017'den değiştirilerek kullanılmıştır). KYH: Karaciğer yıldız hücreleri, TGF- ß1: Dönüştürücü büyüme faktörü-β1, TNF-α: Tümör nekrozis faktör-α, PDGF: Trombosit kaynaklı büyüme faktörü, IL-6: İnterlökin-6, IL-10: İnterlökin-10, TIMP: Metalloproteinaz doku inhibitörü, MMP: Matriks metalloproteinaz

Siroz temelde iki süreçten oluşur;

Birincisi KYH'nin aktivasyonudur. KYH'ler ESM sentezinde yer alan majör hücre tipidir (Williams ve Iredale, 1998). Hepatositler ve sinüzoidal endotel hücreleri arasındaki subendotelyal boşlukta bulunurlar (Şekil 5). Etiyolojik sebeplere bağlı ortaya çıkan kronik hücresel hasar ve enflamasyon sonucunda aktifleşen KYH'ler yapısal değişikliğe uğrayarak miyofibroblast benzeri hücrelere dönüşürler (Zhou ve ark., 2014). Ortaya çıkan aktif, proliferatif hücreler kollajen tip I ve III' ün üretiminin artmasına, yoğun bağ dokusunun oluşmasına neden olur. Ayrıca birçok fibrojenik sitokinin ve büyüme faktörünün salınımından da sorumludur (Ebrahimi ve ark., 2016).

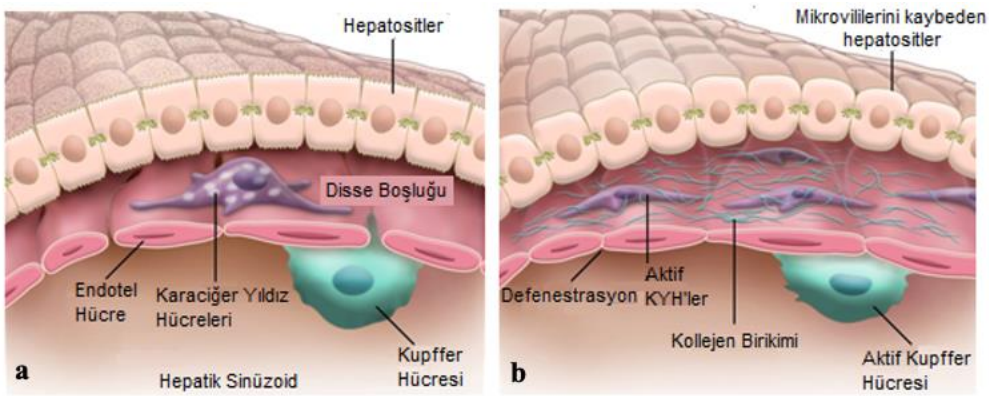

Şekil 5. Karaciğer fibrozunun gelişiminde sinüzoidal olaylar (Iredale, 2007'den değiştirilerek kullanılmıştır). **a:** normal karaciğer, **b:** hasarlı karaciğer. KYH: Karaciğer yıldız hücreleri.

İkincisi ise matris metaloproteinazların (MMP) ekspresyonunun azalması ve MMP inhibitörlerinin ekspresyonunun artması nedeniyle ESM birikiminde yer alan homeostatik mekanizmalardaki bozukluktur (Kolios ve ark., 2006)

Kupffer hücreleri, karaciğer sinüzoidlerinde bulunan yerleşik makrofajlardır. Hem KYH aktivasyonunu indükleyen sitokinlerin, büyüme faktörlerinin salınımında hem de metaloproteinazların ve inhibitörlerinin üretiminin düzenlenmesinde rol alırlar (Williams ve Iredale, 1998; Kolios ve ark., 2006).

Fibrozun ilerlemesi ile kollajen tip I ve III Disse boşluğuna yerleşerek subendotelyal kalınlaşmaya, sinüzoidal endotel hücre fenestrasyonlarının kaybolmasına ve sonuçta kapillarizasyona neden olur (Elpek, 2015). Bu durum hepatositlerle sinüzoidal kan arasındaki madde alışverişinin engellenmesine ve intrahepatik direncin artmasına yol açar. Böylece oksijenin hepatositlere taşınması azalırken hücresel hasar artar (Xu ve ark., 2003). Hasarlı hepatositler serbest radikaller ve fibrojenik mediatörler salıgılayarak KYH'ların aktivasyonunun indüklenmesine neden olur (Sharma ve John, 2019). Hasarlı hepatositlerin yerini fibröz doku doldururken sağlam hepatositler rejenere olmaya başlarlar. Sonuçta etrafı fibroz doku ile çevrili parankimal nodüller oluşur (Lin ve ark., 2010). Sirozun ilerlemesiyle çok sayıda rejeneratif nodülün tüm karaciğeri kaplaması karaciğerde fonksiyon bozukluğuna neden olur.

4.2.2. Klinik belirti ve komplikasyonlar

Karaciğer sirozunun iki farklı aşaması vardır. Kompanse siroz, dekompanse siroz (Samonakis ve ark., 2014).

Sirozun erken aşamasına kompanse siroz denir. Bu aşamada hastalar genellikle asemptomatiktir çünkü karaciğer, fonksiyonlarını yürütülebilmek için yeterli sağlıklı hücreye sahiptir (Samonakis ve ark., 2014). Artan portal hipertansiyon ve/veya karaciğer fonksiyon bozukluğu ile birlikte çeşitli komplikasyonlar görülmeye başlanır (Karatemiz, 2009). Sirozun bu ileri aşamasına dekompanse siroz denir ve gastroözofageal varis kanamaları, sarılık, asit, hepatik ensefalopati veya hepatorenal sendrom ile karakterizedir (Mansour ve McPherson, 2018).

Gastroözofageal varis kanaması: Sirozda portal vende normal kan akışına karşı oluşan direnç portal hipertansiyona neden olur (Heidelbaugh ve Sherbondy, 2006). Artan basınç nedeniyle özofagusta veya midedeki kan damarlarının bazıları şişer ve büyür. Varis adı verilen genişlemiş kan damarları ince duvarlara sahip olmaları nedeniyle yüksek basınca dayanıklı değillerdir. Aşırı duvar gerilimi sonucu varis duvarının yırtılmasıyla kanamalar meydana gelir. Mortalite oranı yüksektir (Angeli ve ark., 2018; Shetty ve ark., 2019).

Sarılık: Karaciğer sirozunda bilirubinin hepatik klerensinde azalma görülür. Ayrıca portosistemik şant ve splenomegali sonucu artan hemoliz bilirubin üretiminde artışa neden olur. Sonuçta serumda bilirubin konsantrasyonunda artış ve buna bağlı ciltte ve göz beyazlarında sararma meydana gelir (Ohkubo, 1994).

Asit: Sirozun en sık görülen komplikasyonu olan asit, periton boşluğunda aşırı sıvının varlığı olarak tanımlanır. Bunun nedeni portal hipertansiyona bağlı renal sodyum ve su tutulumundaki artıştır. Sirozlu hastaların yaklaşık %60'ında tanıdan sonraki 10 yıl içinde asit gelişir (Poordad, 2015)

Hepatorenal sendrom: Siroz ve asitli hastalarda ortaya çıkan fonksiyonel bir böbrek hastalığıdır (Erly ve ark., 2015). Portal hipertansiyon ile ilişkili sistemik dolaşımdaki değişiklik renal vazokonstriksiyona yol açar buna bağlı olarak renal plazma akışında ve glomerüler filtrasyon hızında azalma, su ve sodyum tutumunda artış görülür. Artmış kreatinin seviyesi, rölatif hiperosmolar idrar ve 10 mEq/L'den daha az sodyumun idrarla atılımı ile karakterizedir (Menon ve Kamath, 2000; Zeyneloğlu, 2012).

Hepatik ensefalopati: Sirozda karaciğerdeki dolaşım ve fonksiyon bozukluğuna bağlı olarak amonyak gibi toksinlerin klirensinde azalma görülür. Sonuçta sistemik dolaşımda artan toksinlerin kan beyin bariyerini (Kbb) geçerek beyne ulaşması nöropsikiyatrik anormalliklere neden olur (Bleibel ve Al-Osaimi, 2012). Hafıza, kişilik, konsantrasyon ve uyku düzeni değişiklikleri ile karakterizedir (Heidelbaugh ve Sherbondy, 2006).

4.2.3. Siroz ve beyin ilişkisi

Bağırsak ile vücut arasında bariyer görevi gören dolayısıyla sürekli olarak bağırsaktan veya sistemik dolaşımdan gelen toksinlere, patojenlere maruz kalan karaciğer yoğun miktarda bağışıklık hücresine ev sahipliği yapar (D'Mello ve Swain, 2014; Triantafyllou ve ark., 2018). Bu hücreler homeostazın sürdürülmesi sağlarken bir yandan da karaciğer enflamasyonunun başlanmasında ve ilerlemesinde rol alırlar (Triantafyllou ve ark., 2018).

Etiyolojik nedenlere bağlı olarak karaciğerde meydana gelen hasar sonucu normal yapının ve fonksiyonun geri kazanılması için lokal enflamatuar reaksiyonlar gerçekleşir (Martínez-Esparza ve ark., 2015). Karaciğerdeki enflamasyon tipik olarak Kupffer hücrelerinin aktivasyonu ile ilişkilidir (D'Mello ve Swain, 2011). Bu hücreler hepatik sinüzoidlerde yer alan yerleşik makrofajlardır. Hepatosit hasarına yanıt olarak aktifleşirler ve tümör nekrozis faktör-α (TNF-α), interlökin-1β (IL-1β) ve interlökin-6 (IL-6) gibi proenflamatuar sitokinlerin, sinyal moleküllerinin salınımından sorumludurlar (D'Mello ve Swain, 2011; Koyama ve Brenner, 2017). Devam eden hasar sonucunda bu hücrelerinin sürekli olarak uyarılması dolaşımdaki proenflamatuar sitokinlerin, enflamatuar hücrelerin seviyelerinde artışa neden olur ve sistemik enflamasyonu tetikler (Albillos ve ark., 2014).

Deneysel çalışmalar ve klinik gözlemler, kronik karaciğer enflamasyonunun merkezi sinir sistemindeki (MSS) değişikliklerle ilişkili olduğunu ortaya koymaktadır (D'Mello ve Swain, 2011). Karaciğer sirozuna sahip hastalarda hepatik ensefelopati, depresyon, bipolar bozukluk, şizofreni ve intihar eğilimi gibi nörolojik komorbiteler görülebilmektedir (Sureka ve ark., 2015). Ayrıca yapılan çalışmalarda kronik karaciğer enflamasyonuna sahip hastaların dolaşımında TNF-α, IL-6, IL-1β gibi proenflamatuar sitokinlerin seviyelerinde artış gözlemlenmiştir (Loftis ve ark., 2008;

Barak ve ark., 2009). Sonuçta karaciğer enflamasyonuyla birlikte beyinde meydana gelebilecek fonksiyon değişikliklerini birbirine bağlayan 4 temel iletişim yolu tanımlanmıştır (D'Mello ve Swain, 2011; D'Mello ve Swain, 2014) (Şekil 6).

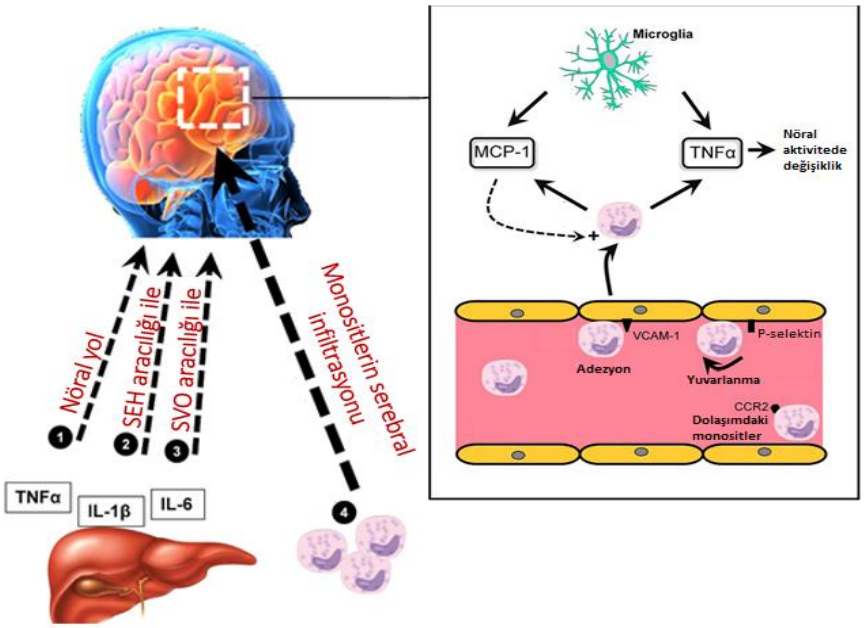

Şekil 6. Karaciğer-beyin iletişim yolları (D'Mello ve Swain, 2014'den değiştirilerek kullanılmıştır) SEH: Serebral endotel hücrelerin, SVO: Sirkumventriküler organ, TNF-α: Tümör nekrozis faktör-α, IL-1β: İnterlökin-1β, IL-6: İnterlökin-6, MCP-1: Monosit kemoatraktan protein-1, VCAM-1: Vasküler hücre adezyon molekülü-1, CCR2: C-C kemokin reseptör 2

4.2.3.1. Nöral yol ile

Karaciğeri innerve eden vagal sinir afferentleri sitokin reseptörleri eksprese ederler ve TNF-α, IL-1β gibi proenflamatuar sitokinler tarafından aktive edilebilirler. Karaciğerdeki enflamasyon sonucu reseptörlerin aktivasyonuyla birlikte uyarıların vagal afferentler tarafından beyne taşınması beyin fonksiyonlarında değişikliklere neden olabilir (Azhari ve Swain, 2018).

4.2.3.2. Serebral endotel hücreler aracılığı ile

Serebral endotel hücrelerin (SEH) aktivasyonu periferal sinyallerin beyne aktarılmasında önemli bir adımdır. Dolaşımdaki proenflamatuar sitokinler (TNF-α, IL-1β gibi) SEH'lerdeki reseptörlerine bağlanarak buradan prostaglandin E_2 (PGE_2),

nitrik oksit (NO) gibi ikincil mesajcı üretimini indükleyebilirler. Bu mesajcılar beyne salınarak buradaki yerleşik bağışıklık hücrelerini uyarabilir ve sonuçta nöronal aktivitede değişikliklere neden olabilirler (D'Mello ve Swain, 2011; D'Mello ve Swain, 2014).

4.2.3.3. Sirkumventriküler organ (SVO) aracılığı ile

Kbb MSS'yi kaplayan, sıkı bağlantılarla birbirine kenetlenmiş ve fenestrasyonları bulunmayan endotel hücrelerinden oluşur. Bu sayede MSS ile dolaşım halindeki kan arası iletişim sınırlanır. Fakat beynin bazı bölgeleri diğer sinir sistemi yapılarının aksine Kbb'den yoksundur. Bu bölgeler SVO olarak ifade edilir. Dolaşımda artan proenflamatuar sitokinler (TNF-α, IL-1β, IL-6) SVO aracılığı ile beyin dokusuna erişebilir ve nöronal aktivitede değişikliklere neden olabilirler (D'Mello ve Swain, 2011; D'Mello ve Swain, 2014).

4.2.3.4. Monositlerin serebral infiltrasyonu ile

Hepatik enflamasyonla birlikte dolaşımda TNF-α'nın etkisiyle aktifleşen mikroglia hücreleri monosit kemoatraktan protein-1 (MCP-1) ekspresyonu için uyarılırlar. Böylece enflamatuar monositlerin beyne sızması tetiklenir. Sonuçta mikroglia hücrelerinin devamlı aktivasyonu ve monositlerin serebral infiltrasyonu beyinde proenflamatuar sitokinlerin, reaktif oksijen türlerinin (ROS) salınımı indükleyerek nörodejenerasyona neden olabilir (D'Mello ve ark., 2009; Butterworth, 2013; Xu ve ark., 2016).

4.3. *Momordica charantia*

Momordica charantia Cucurbitaceae yani kabakgiller familyasına aittir. Acı kabak, balsam elması, acı kavun, balsam armudu, kugua veya karela olarak da adlandırılan bu bitki ülkemizde kudret narı (KN) olarak bilinir. Latince'den gelen ''Momordica" "ısırmak" anlamındadır ve ısırılmış gibi görünen tırtıklı yaprağına atıfta bulunulur (Jia ve ark., 2017).

Genellikle 5 metreye kadar uzayabilen tırmanıcı, sarmaşık formdaki bu bitki sıcak, nemli iklim alanlarını sever (Joseph ve Jini, 2013). Anavatanın Çin veya Hindistan olduğu düşünülen KN Karayipler, Amazonlar, Asya, Afrika ve Amerika'nın tropik

bölgelerinde doğal olarak yetişir. Ülkemizde ise Ege bölgesinde ve Marmara Bölgesi'nin batısında yetiştirilmektedir (Dandawate ve ark., 2016).

Yapısında bulunan momordisin alkaloidi nedeniyle keskin ve acı bir tada sahiptir. Etli, uçlara doğru daralan, silindirik yapılı meyvesi siğile benzer çıkıntılarla kaplıdır (Pari ve ark., 2020). Genç meyvenin kabuk kısmı zümrüt yeşili rengindedir. Olgunlaştıkça rengi turuncuya dönerken uçlardan üç parçaya ayrılarak kıvrılır ve parlak kırmızı renkli etli tohumları ortaya çıkar (Resim 1) (Dandawate ve ark., 2016).

Resim 1. Kudret narı

Yaprağı, meyvesi ve tohumu için kalori değerleri sırasıyla 213,242 ve 177 kcal/100 g olan KN tohumları çoklu doymamış yağ asitlerince (ağırlığın yaklaşık %45'i) zengindir ve yapılarında konjuge linolenik asit izomerlerini bulundururlar (Joseph ve Jini, 2013; Bortolotti ve ark., 2019). Yapılan çalışmalar bu bitkinin iyi bir vitamin ve mineral kaynağı olduğunu vurgularken özellikle meyvesinin yüksek miktarda C vitamini içerdiğini ortaya koymuştur. Meyve ve yaprakları B vitaminlerini, kalsiyum, potasyum, magnezyum, fosfor, demir gibi mineralleri içermektedir (Khattak ve ark., 2005; Raina ve ark., 2016). İyi bir diyet lifi kaynağıdır ve meyvesinde sistin, metiyonin ve lizin hariç diğer esansiyel amino asitler bulunmaktadır (Yuwai ve ark., 1991).

4.3.1. Kullanım alanları

Keskin tadına rağmen geleneksel olarak uzun yıllardır özellikle Asya'da yiyecek veya aroma verici olarak kullanılmıştır. Olgun meyveler olgunlaşmamış olanlardan nispeten daha acıdır bu yüzden genellikle yeşilken veya sararmaya başladığında

tüketilir. Doğal olarak yetiştiği bölgelerde yemeği yapılır, hafif acı bir lezzet sağlamak için çorbalara ve körilere eklenir, genç yaprakları çay yapımında kullanılır, ayrıca meyvelerinden turşu yapılır. Pişirilmeden önce acı tadı azaltmak için tuzlu suda haşlanması veya ıslatılması önerilir (Dandawate ve ark., 2016; Raina ve ark., 2016).

Besin olarak tüketilmesinin yanında KN çeşitli hastalıkların hafifletilmesinde, tedavi edilmesinde terapötik olarak kullanılmıştır. Dünya Sağlık Örgütü'nün (WHO) yayınladığı tüm dünyada tıbbi amaçlar için kullanılan bitkilerin listelediği monografta da yer alan KN yüzlerce yıldır çeşitli kültürlerde diyabet, ateş, soğuk algınlığı, parazit enfeksiyonu, eklem ağrıları, böbrek taşı, sarılık, egzama gibi hastalıklara karşı geleneksel halk tıbbında kullanılmaktadır (WHO, 2009; Bortolotti ve ark., 2019). Geleneksel Türk halk tıbbında ise KN'nin olgun meyveleri yaraların iyileştirilmesinde ve peptik ülser tedavisinde kullanılmıştır (Gürbüz ve ark., 2000).

Günümüzde ise KN'nin antidiyabetik, antioksidan, antikanser, antienflamatuar, hipolipidemik, antiviral, antibakteriyel gibi etkileri ortaya konmuştur:

Antidiyabetik etkisi: KN diyabet tedavisi için kapsamlı bir şekilde araştırılan en umut verici bitkilerden biridir. Bu bitkinin antidiyabetik etkisi iskelet kaslarının glikoz kullanımının uyarılmasında (Shih ve ark., 2009), bağırsaktan glikoz emilimini azaltılmasında (Uebanso ve ark., 2007), glikoneojenik enzimleri baskılanmasında (Shibib ve ark., 1993), pankreatik β hücrelerin fonksiyonunun korunmasında görev alması (Kim ve Kim, 2011) ve insülin benzeri etki göstermesi (Paul ve Raychaudhuri, 2010) gibi birçok mekanizmaya bağlanmıştır.

Antikanser etkisi: Literatüre baktığımız zaman KN'nin kanser karşıtı etkilerini ortaya koyan birçok çalışma vardır. Li ve arkadaşları KN'nin kanser hücreleri üzerinde sitotoksik etkilere sahip olduğunu ve apoptozu tetikleyerek anti-kanser aktivitesi sergilediğini ileri sürmüşlerdir (Li ve ark., 2012). Ray ve arkadaşları ise kanser hücrelerinin büyümesinin engellenmesinde rol alan KN'nin meme kanserinin önlenmesinde diyet takviyesi olarak kullanılabileceğini açıklamışlardır (Ray ve ark., 2010). Diğer çalışmalarda ise KN'nin antiproliferatif (Kai ve ark, 2011), antimetastastik (Pitchakarn ve ark., 2010) etkileri ortaya konmuştur.

Antienflamatuar etkisi: Yapılan çeşitli çalışmalarda KN'nin antienflamatuar etkisi gözlenmiştir. Cheng ve arkadaşları KN'den elde edilen triterpenin TNF-α ile

indüklenen enflamasyon üzerindeki etkisini incelemişler ve bu bileşiğin TNF-α kaynaklı proenflamatuar faktörlerin ekspresyonunu baskıladığı ileri sürülmüştür (Cheng ve ark., 2012). Başka bir çalışmada yüksek yağlı diyetle beslenen obez farelere diyet takviyesi olarak verilen KN tozunun serum TNF-α ve IL-6 seviyelerini ve dolayısıyla sistemik enflamasyonu azalttığı ortaya konmuştur (Bai ve ark., 2016). Benzer şekilde Bao ve arkadaşları yüksek yağlı diyetle beslenen sıçanlara KN tozunun oral olarak verilmesi sonucu obezite kaynaklı adipoz dokudaki makrofaj infiltrasyonunun azaldığını ve proenflamatuar sitokin ekspresyonununun baskılandığı gözlemlemişlerdir (Bao ve ark., 2013).

Hipolipidemik etkisi: He ve arkadaşları KN yapraklarının etanol ekstrelerinin yüksek yağla beslenen farelerde serum trigliserit (TG), total kolesterol ve düşük dansiteli lipoprotein (LDL) seviyelerinde azalmaya aynı zamanda yüksek dansiteli lipoprotein (HDL) seviyelerinde artışa neden olduğu gösterilmiştir (He ve ark., 2018). Başka bir çalışmada KN'nin metanol ekstresinin diyabetik sıçanlardaki serum lipid seviyelerine etkisini araştırılmış ve sonuçta LDL ve TG seviyelerinde anlamlı azalma HDL seviyelerinde ise anlamlı artış olduğu vurgulanmıştır (Chaturvedi ve ark., 2004). Chaturvedi ve George ise benzer şekilde KN'nin yüksek sukrozla beslenen sıçanlarda serum TG ve LDL seviyelerini düşürürken HDL seviyelerinde artış gözlemlemişlerdir (Chaturvedi ve George, 2010). Ek olarak KN'den elde edilen saponin fraksiyonlarının mısır yağı yüklemesi yapılan sıçanlarda serum TG seviyelerini ve pankreatik lipaz aktivitesini azalttığı raporlanmıştır. Pankreatik lipazdaki bu düşüşün de bağırsaktan yağ emilimini azaltarak dolaşımdaki serbest yağ asidi miktarını azaltacağını ileri sürülmüştür (Oishi ve ark., 2007).

Antibakteriyal ve antiviral etkisi: Yapılan çalışmalarda KN'nin geniş spektrumlu antibakteriyal etkisi gösterilmiştir. KN tohumlarının sulu ekstrelerinin *P. multocida, S. typhi, S. epidermidis* ve *L. Bulgaricus* üzerinde, etanollü ekstrelerinin ise *S. aureus, M. luteus, E. coli, S. epidermidis* ve *L. Bulgaricus* üzerinde antibakteriyal etkileri bulunmuştur (Mahmood ve ark., 2012). Başka çalışmalarda ise KN yapraklarının etanollü ekstrelerinin *B. cereus* ve *S. aureus* üzerinde (Costa ve ark., 2010), metanollü ekstrelerinin ise *E. coli* ve *S. aureus* üzerinde inhibitör etki gösterdiği ortaya konmuştur (Jagessar ve ark., 2008). Ayrıca birbirinden farklı araştırmalarda KN'nin HIV (Lee-Huang ve ark., 1990), influenza A (H1N1, H3N2, H5N1) (Pongthanapisith

ve ark., 2013), Sindbis, Herpes simplex tip 1 virüsleri (Beloin ve ark., 2005) üzerindeki antiviral etkileri açıklanmıştır.

Antioksidan etkisi: KN yapısında bulunan fenolik bileşikler, triterpenoidler, triterpen glikozitleri, saponinler gibi birçok biyoaktif madde sayesinde oksidatif hasardan korunmada yararlı olabilecek önemli bir tıbbi bitkidir (Dandawate ve ark., 2016). Bunların arasında fenolik bileşikler yüksek antioksidan etkileri sayesinde öne çıkmaktadır (Kumari ve ark., 2017).

Vücutta normal metabolizma sırasında oluşan oksijen radikalleri organizmanın antioksidan sistemleri tarafından kontrol altında tutulur. Patolojik durumlarda ise vücuttaki antioksidan oksidan dengesi bozulabilir. Bu koşullarda gıdalardan alınan doğal antioksidanlar vücudun oksidatif strese karşı korunmasında yardımcı olabilir (Xu ve ark., 2017).

Bitkilerde bulunan en önemli doğal antioksidanlardan fenolik bileşikler, aromatik halkalarında bir veya daha fazla hidroksil grubu içeren sekonder metabolitlerdir. Bitkilerde doğal olarak bulunan 8000'den fazla fenolik bileşik bildirilmiştir (Tungmunnithum ve ark., 2018). Antioksidan etkileri yüksektir, düşük konsantrasyonlarda bile oksidasyonu geciktirebilirler/ önleyebilirler ve sonuçta stabil bir formda kalabilirler (Güleşçi ve Aygül, 2016). Antioksidan aktiviteleri kimyasal yapılarına bağlıdır. Aromatik halkalarına bağlı hidroksil grupları sayesinde iyi bir H donörüdürler ve serbest radikallerin üzerinde doğrudan antioksidan etki gösterebilirler (Aryal ve ark., 2019). İndirgeyici ajanlar, singlet oksijen önleyiciler, hidrojen vericiler veya metal şelatlama gibi roller üstlenirler (Güleşçi ve Aygül, 2016). Ayrıca hücredeki endojen antioksidan moleküllerin sentezini uyarabilirler (Aryal ve ark., 2019).

Flavonoidler ve flavonoid olmayan bileşikler (fenolik asitler, tanninler, stilben ve lignanlar) olarak iki grubta incelenen fenolik bileşiklerden antioksidan olarak önem taşıyanlar flavonoidler ve fenolik asitlerdir (Nagarani ve ark., 2014; Güleşçi ve Aygül, 2016). KN’de bulunan flavonoidlerin bazıları kateşin, epikateşin, luteolin, apigenin, kuersetin, mirisetinken fenolik asitlerin bazıları gallik asit, gentisik asit, kafeik asit, vanilik asit, klorojenik asit, siringik asit, p-hidroksibenzoik asit, p-kumarik asit, ferulikasittir. Kateşin, epikateşini gallik asit, gentisik asit ve klorojenik asit KN’de en

çok bulunan fenolik bileşiklerdir (WHO, 2009; Nagarani ve ark., 2014; Jia ve ark., 2017).

KN'nin fenolik bileşiklerce zengin, antioksidan aktivitesi yüksek bir bitki olduğunu ortaya koyan (Kubola ve Siriamornpun, 2008; Jia ve ark., 2017) ve sahip olduğu antioksidan etkiyi yüksek fenolik içeriğine bağlayan farklı çalışmalar vardır (Wu ve Ng, 2008; Tan ve ark., 2013; Jia ve ark., 2017). KN'nin antioksidan etkisi ekstre için kullanılan çözücü ile birlikte değişkenlik göstermektedir. Bugüne kadar KN ekstresi için metanol, su ve etanol-su kombinasyonu gibi çeşitli çözücü ve çözücü karışımları kullanılmıştır. Çalışmalar, organik çözücülerin sudan daha etkili olabileceğini bildirmiş olsa da su, organik çözücülerle karşılaştırıldığında toksik olmayan, çevre dostu ve ucuz olduğu için gıda endüstrisi için daha arzu edilen bir çözücüdür (Tan ve ark., 2014).

Yapılan çalışmalar KN'nin beyin dokusu üzerindeki yararlı etkilerini ortaya koymaktadır. Günümüzde KN ekstresinin sıçan beyninde uzaysal hafıza performansını geliştirdiğini, lipid peroksidasyonunu (LPO) hafiflettiğini, oksidatif stresi ve nöroenflamasyonu azalttığını, çeşitli antioksidan enzim seviyelerini arttırdığını ileri süren pek çok araştırma bulunmaktadır (Kavitha ve ark., 2011; Nerurkar ve ark., 2011; Thenmozhi ve Subramanian, 2011; Sepehri ve ark., 2019).

4.4. *Beta vulgaris L. var. cicla*

Beta vulgaris L. var. cicla (Pazı) Chenopodiaceae familyasına ait, iki senelik, otsu bir bitkidir. Anavatanı Akdeniz ve Avrupa sahilleridir fakat günümüzde dünyanın birçok yerinde yetişmektedir. 50-100 cm boylarında, birbiri içinden çıkan saplardan ve bunlara bağlı geniş yapraklardan oluşur (Resim 2). Düşük maliyetinden dolayı yaygın olarak tüketilen pazının sapları ve yaprakları yenebilir (Sivritepe, 1995; Oztay ve ark., 2015). Yaprağında A ve C vitaminlerini, demir, sodyum, kalsiyum, fosfor, magnezyum, potasyum gibi mineralleri içeren besleyici bir sebzedir. Ayrıca yapısında bazı yağ asitleri (palmitik, stearik, oleik, linoleik ve linolenik asitler), fosfolipitler, glikolipitler, polisakaritler, pektin, saponinler ve flavonoidler bulunmaktadır (Bolkent ve ark., 2000; Alibaş ve ark., 2012).

Resim 2. Pazı (https://www.gencziraat.com/Bahce-Bitkileri/Pazi-Yetistiriciligi-4.html, Erişim tarihi: 30 Mayıs 2020).

Yapılan çalışmalarda pazının antioksidan etkileri ön plana çıkmaktadır. Ozsoy-Sacan ve ark.ları sıçanlara verilen pazı ekstresinin karaciğer ve kanda GSH miktarını arttırırken LPO seviyelerini düşürdüğünü saptamışlardır (Ozsoy-Sacan ve ark., 2004). Bunun yanında bu bitkinin beyin üzerine etkileri de raporlanmış olup öğrenme ve bellek fonksiyon bozukluğu olan Alzheimer modeli oluşturulmuş sıçanlarda yararlı etkileri tespit edilmiştir (Mokhtari ve ark., 2017). Bir başka çalışmada ise pazının antioksidan etkisi olduğu gösterilmiş ve Alzheimer gibi nörodejeneratif hastalıkların önlenmesinde yararlı olabileceği ileri sürülmüştür (Sacan ve Yanardag, 2010).

Ayrıca pazı ekstresinin diyabetik sıçanların lensleri (Yarat ve ark., 1998) ve derileri (Tunalı ve ark., 1998) üzerindeki antioksidan etkisi araştırılmıştır

4.5. *Petroselinum crispum*

Petroselinum crispum (Maydanoz), Apiaceae familyasına ait, 30–100 cm boyunda, kazık köklü, iki yıllık otsu bir bitkidir. Gövdesi dik, tüysüz ve çok dallıyken yaprakları ovat, parçalı ve koyu yeşildir (Resim 3). Tohumları ise ufak ve esmerdir (Farzaei ve ark., 2013; Tang ve ark., 2015). Gıda, ilaç, parfüm ve kozmetik endüstrisinde kullanılan bu bitkinin kökeni akdeniz bölgesine dayanmaktadır fakat günümüzde dünyanın her yerinde yetiştirilmektedir (Haidari ve ark., 2011; Awe ve Banjoko, 2013).

Resim 3. Maydanoz (Kouar ve ark., 2019)

Tarih boyunca geleneksel halk tıbbında ağız kokusuna, kulak iltihabına, böbrek taşlarına, idrar yolu iltihabina, kanamalara, menstruel ağrılara ve gecikmelere, sindirim problemlerine, hemoroide karşı kullanılmıştır (Awe ve Banjoko, 2013; Tang ve ark., 2015). Doğal vitamin ve mineral kaynağı olarak kabul edilen maydanoz A, C, E, K vitaminlerini ve potasyum, kalsiyum, magnezyum, demir, çinko (Zn) minerallerini içermektedir (Awe ve Banjoko, 2013; Akıncı ve ark., 2017). Yapılan araştırmalarda bu bitkinin antioksidan, hepatoprotektif, antidiyabetik, diüretik, antikoagülan etkileri bildirilmiştir (Tang ve ark., 2015; Allam ve ark., 2016).

Maydanoz yapısındaki zengin flavonoid (apigenin, luteolin, kuersetin), uçucu yağ (miristisin, apiol), karotenoid, askorbik asit ve tokoferol içeriği nedeniyle güçlü bir antioksidan ve serbest radikal temizleyicidir (Vora ve ark., 2009; Ghazi ve Essa, 2016; Akıncı ve ark., 2017). Literatürde maydanozun bu özelliğinin beyin dokusu üzerindeki etkilerini inceleyen çeşitli çalışmalar bulunmaktadır. Vora ve ark.ları, maydanoz ekstresi verilen farelerin beyin LPO seviyesinde anlamlı azalma ve antioksidan enzim aktivitelerinde ise artma saptamışlardır (Vora ve ark., 2009). Diğer bir çalışmada maydanozun sıçanların beyin ve diğer dokularındaki hidroperoksit ve ROS seviyelerini önemli ölçüde azalttığı ve indirgenmiş glutatyon (GSH) sentezini uyardığı ileri sürülmüştür (Maodaa ve ark., 2016). İnsanlar üzerinde yapılan bir çalışmada ise maydanoz ile desteklenen diyetin antioksidan enzimler olan glutatyon redüktaz (GR)

ve süperoksid dismutaz (SOD) seviyelerinde önemli artışa neden olduğu gösterilmiştir (Nielsen ve ark., 1999)

Ayrıca çeşitli çalışmalarda maydanoz ekstresinin diyabetik sıçanların karaciğer dokuları (Ozsoy-Sacan ve ark., 2006), derileri (Tunalı ve ark., 1999) ve lensleri üzerine (Özçelik ve ark., 2001) etkisi incelenmiştir.

4.6. Safra Kanalı Bağlama Yöntemi ile Deneysel Siroz Oluşturma

Safra Kanalı Bağlama (SKB) yöntemi dünya çapında kabul görmüş karaciğer hasarına ve biliyer siroza yol açan, hepatik enflamasyon, fibrozis ve sirozun patogenezini anlamayı amaçlayan çalışmalarda kullanılan bir modeldir (Tag ve ark., 2015).

Literatürde bu yöntem dışında deneysel siroz modeli oluşturmak için karbon tetraklorür, tiyoasetamid, dimetil veya dietil nitrozamin gibi hepatotoksinlerin kullanıldığı çalışmalar da mevcuttur. Karaciğere toksik bir saldırının tekrarlanması, deney hayvanlarında karaciğer sirozunun indüklemesine neden olur (Nevzorova ve ark., 2020). SKB yöntemi araştırmacılara diğer yöntemlere göre daha uzun vadeli takip olanağı sunmaktadır. Aynı zamanda kısa sürede sonuç veren ve kronik karaciğer hastalarıyla yüksek benzerliğe sahip bir modeldir (Lee ve ark., 2011; Liedtke ve ark., 2013; Tag ve ark., 2015a; Garrido ve ark., 2017).

Sıçanlardaki uzun süreli SKB yönteminin sistematik bir çalışmasını yapan ilk araştırmacılar Kountouras ve arkadaşlarıdır. Bu çalışmada 28 günün ardından sıçanlarda siroz gelişimi gözlemlenmiş ve meydana gelen morfolojik değişikliklerin insanlardaki biliyer siroza benzer olduğunu ortaya konmuştur (Kountouras ve ark., I984).

Bu modelle birlikte meydana gelen kolestaz sonucu içerisinde safra asidi gibi toksik bileşikleri içeren safranın karaciğerdeki birikimi safra kanalı epitelini oluşturan kolanjiositlerde hasara, proliferasyona, var olan intrahepatik safra kanallarının genişlemesine ve yenilerinin oluşumuna neden olur (Rajapaksha ve ark., 2019). Yeni oluşan safra kanalları reaktif kolanjiyositlerden oluşur. Bu hücreler proenflamatuar sitokinler, kemotoksik mediatörler salgılayarak diğer karaciğer hücreleriyle iletişim kurar ve enflamatuar hücre infiltrasyonunu indüklerler. IL-1, IL-6, interlökin-8 (IL-8), TNF-α, interferon-gamma (INF-λ) gibi ajanlar Kupffer hücrelerinin ve T hücrelerinin

aktivasyonuna, trombosit kaynaklı büyüme faktörü-BB (platelet-derived growth factor BB, PDGF-BB), dönüştürücü büyüme faktörü-β2 (Transforming Growth Factor-β2, TGF-β2) gibi moleküller ise KYH'nin aktivasyonuna sebep olur. Bu durumun kronikleşmesi karaciğerde ECM ve kolejen birikimi, hepatosit hasarı, ilerleyici fibroz ve sekonder biliyer siroz ile sonuçlanır (Lazaridis ve ark., 2004; Yoo ve ark., 2016). (Şekil 7).

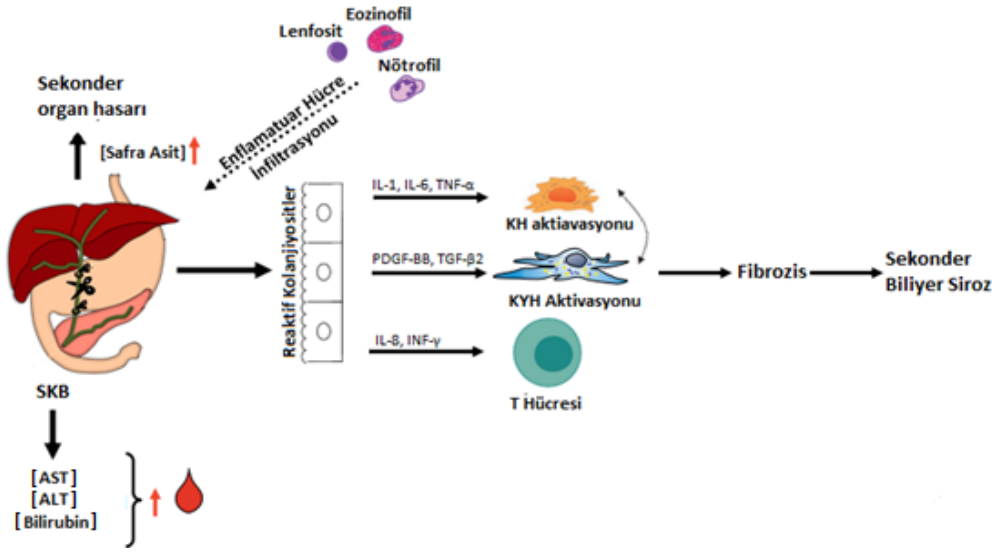

Şekil 7. SKB ile indüklenen olaylar (Lazaridis ve ark., 2004; Tag ve ark., 2015b'den değiştirilerek kullanılmıştır). SKB: Safra kanalı bağlama, AST: Aspartat transaminaz, ALT: Alanin transaminaz, KYC: Karaciğer yıldız hücreleri, KH: Kupffer hücreleri, IL-1: İnterlökin-1, IL-6: İnterlökin-6, TNF-α: Tümör nekrozis faktör-α, PDGF-BB: Trombosit kaynaklı büyüme faktörü-BB, TGF-β2: Dönüştürücü büyüme faktörü-β2, IL-8: İnterlökin-8, INF-λ: İnterferon-gamma

Aynı zamanda kolanjiositler otokrin etki göstererek salgıladıkları mediatörler vasıtasıyla kendi hücrelerinde enflamasyonu ve apoptozu indüklerler. Bunun sonucunda duktopeni yani intrahepatik safra kanallarının aşamalı olarak yıkımı gerçekleşir (Lazaridis ve ark., 2004; Lazaridis ve LaRusso, 2015). Safra kanallarının kaybı safra sekresyonunun azalmasına ve toksik maddelerin hepatositlerde birikimine yol açarak hepatoselüler hasara, fibrozise ve sirozun oluşumuna katkıda bulunur (Reshetnyak, 2015).

Karaciğerde ve biliyer sistemde meydana gelen hasarın göstergesi olarak serumda alanin transaminaz (ALT), aspartat transaminaz (AST), total ve direkt bilirubin

seviyelerinde artış gözlemlenir ve bu sürecin uzaması böbrek, akciğer, beyin gibi organlarda sekonder hasara sebep olmaktadır (Sheen ve ark., 2014; Van Campenhout ve ark., 2019).

SKB hayvanlarda beyin fonksiyon bozukluğuna yol açan kronik karaciğer hasar modeli olarak yaygın şekilde kullanılmaktadır (Chen ve ark., 2012). Ayrıca Uluslararası Hepatik Ensefalopati ve Azot Metabolizması Derneği'nin kılavuzuna göre sıçanlarda uygulanan SKB modelinin, karaciğer sirozlu hastalarda görülen hepatik ensefalopati semptomlarını yansıtan bir model olduğu kabul görmüştür (Butterworth ve ark., 2009). Yapılan bazı deneysel çalışmalarda da SKB'nin neden olduğu beyin fonksiyon bozuklukları vurgulanmıştır (Celik ve ark., 2005; Huang ve ark., 2009; Sheen ve ark., 2010; Skowrońska ve Albrecht, 2012; Chen ve ark., 2012; Qin ve ark., 2020). Yapılan araştırmalarda SKB'nin beyin gibi uzak organlarda da oksidatif stresi arttırarak nöropatolojilere (Chroni ve ark., 2006; Grintzalis ve ark., 2009) spatial hafıza bozukluklarına neden olduğu gösterilmiştir (Huang ve ark., 2009). Ayrıca SKB uygulanan sıçanlarda beyin korteksinde süperoksit radikalinin ($O_2^{\cdot -}$) (Assimakopoulos ve ark., 2008; Konstantinou ve ark., 2008; Grintzalis ve ark., 2009) ve nikotinamid adenin dinükleotid fosfat (NADPH) oksidaz aktivitesinin arttığı da tespit edilmiştir (Chen ve ark., 2012).

4.7. Deneysel Parametreler

4.7.1. Glutatyon

GSH, glutamat, sistein ve glisin amino asitlerinden oluşan, tiyol içeren bir tripeptittir (Lv ve ark., 2019). Hemen hemen bütün ökaryotik hücrelerde bulunana GSH, γ-glutamilsistein sentetaz ve glutatyon sentetaz tarafından katalize edilen iki reaksiyon ile sitozolde sentezlenir. Ağırlıklı olarak sitozolde bulunurken mitokondri, çekirdek ve endoplazmik retikulum gibi organellere de az miktarda bulunmaktadır ve temel kaynağı karaciğerdir (Bajic ve ark., 2019).

GSH serbest radikal aracılı hasara karşı vücudu koruyan önemli bir endojen antioksidandır. Radikalleri yapısında bulunan serbest sülfhidril grubu sayesinde doğrudan veya glutatyon peroksidaz (GPx) aracılığı ile dolaylı olarak detoksifiye eder (Şekil 8) (Forman ve ark., 2009). GSH detoksifikasyon sonucu okside formuna (GSSG) yükseltgenir fakat hücrede GSH/GSSG oranının korunması için tekrar GSH'a

indirgenmesi gerekmektedir. Bu reaksiyon GR katalizörlüğünde gerçekleşir ve esas olarak pentoz fosfat yolağından elde edilen NADPH bağımlıdır. Fizyolojik durumlarda hücredeki GSH konsantrasyonu baskın olduğu için GSH/GSSG oranı oksidatif stresin bir belirteci olarak kabul edilmektedir (Lushchak, 2012).

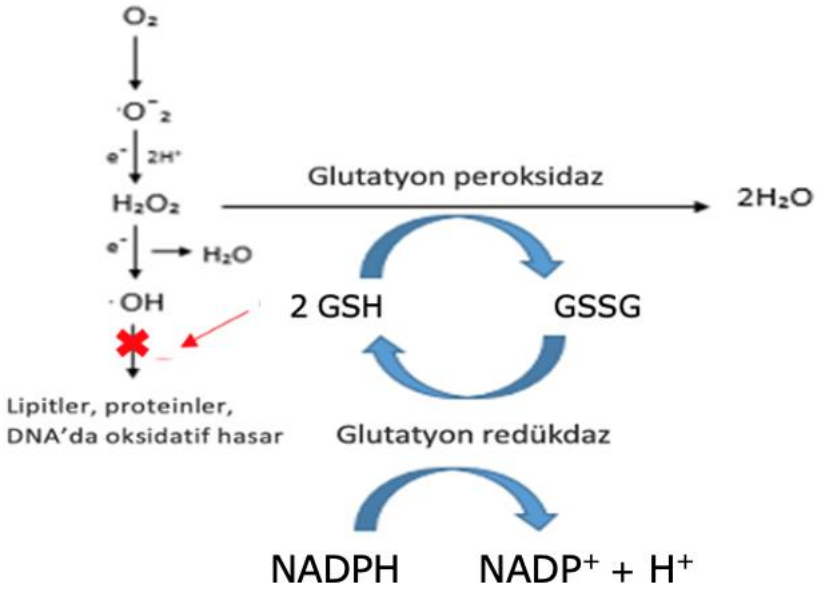

Şekil 8. Glutatyon savunma mekanizması (Gella ve Bolea, 2011'den değiştirilerek kullanılmıştır) GSH: indirgenmiş glutatyon, GSSG: okside glutatyon, $NADP^+$: Nikotinamid adenin dinükleotid fosfat, NADPH: Nikotinamit adenin dinükleotit fosfat hidrojen

Serbest radikal süpürücü özelliğinin yanı sıra birçok hücresel reaksiyonda görev alır. Proteinlerin ve enzimlerin tiyol gruplarını indirgenmiş halde tutarak aktivasyonlarının devamlılığını sağlar. Hücre için sistein kaynağıdır (Lu, 2009). Metabolik son ürünlerin ve ksenobiyotiklerin katabolizmasında, bağışıklığın, hücresel proliferasyonun, apoptozun sağlanmasında, amino asitlerin taşınmasında, protein sentezinin ve yıkımının düzenlenmesinde, deoksiribonükleik asit (DNA) sentezinde, C ve E vitamini gibi antioksidan moleküllerin aktif formlarının korunmasında rol alır (Wu ve ark., 2004; Lu, 2009; Lu, 2013).

4.7.2. Süperoksit dismutaz

SOD serbest radikal hasarına karşı vücuttaki en önemli endojen antioksidan enzimdir. $O_2^{\cdot-}$'nin hidrojen peroksite (H_2O_2) ve moleküler oksijene dismutasyonunu katalize

eder (Ighodaro ve Akinloye, 2018). $O_2^{\cdot -}$ serbest radikaldir fakat kendisi direkt zarar vermez. Asıl önemi H_2O_2 kaynağı olması ve geçiş metallerini indirgiyebilmesidir (Abreu ve Cabelli, 2010). Ayrıca NO ile reaksiyona girerek NO inaktivasyonuna ve güçlü bir oksidan olan peroksinitritin ($ONOO^-$) oluşmasına neden olur. Bu reaksiyon endotel ve mitokondriyal disfonksiyona yol açar (Fukai ve Ushio-Fukai, 2011).

$$2\,O_2^{\cdot -} + 2\,H^+ \xrightarrow{SOD} H_2O_2 + O_2$$

Dismutasyon optimum 4.8 pH'da spontan olarak meydana gelse de SOD enzimi reaksiyonun daha geniş bir pH aralığında daha hızlı bir şekilde gerçekleşmesini sağlar. Aktivitesi oksijen kullanımının yüksek olduğu dokularda fazladır ve dokudaki kısmi oksijen basıcının artışıyla yükselir. Fakat hücre dışı aktivitesi çok düşüktür. Normal metabolizma sırasında vücutta yüksek oranda $O_2^{\cdot -}$ üretimi olmasına rağmen SOD sayesinde hücre içi $O_2^{\cdot -}$ düzeyi düşük tutulur (Özdamar, 2008; Kayış, 2010).

SOD bir metaloenzimdir. Enzimin aktif bölgesinde yer alan metal iyonuna göre çeşitli izoformları bulunur. SOD'un memelilerde 3 izoformu bulunmaktadır (Johnson ve Giulivi, 2005). Sitoplazmada, mitokondrilerin membranlar arası boşluğunda, nükleusta ve lizozomda bulunan Cu-Zn SOD, mitokondiride bulunan Mn SOD ve hücre dışında bulunan ve yapısında Cu ve Zn ihtiva eden glikoprotein yapılı ekstrasellüler-SOD (EC-SOD) dur (Hu ve ark., 2007). Her biri farklı genlerin ürünü olup farklı lokasyonlarda bulunmalarına karşın aynı reaksiyonu katalize eder (Fukai ve Ushio-Fukai, 2011).

4.7.3. Katalaz

Katalaz (KAT) enzimi oksijenli solunum yapan tüm hücrelerde bulununur. Yapısında 4 tane hem grubu barındıran tetramerik bir hemoproteindir. Her alt birim kofaktör olarak görevli ve enziminin aktivitesini arttıran bir molekül NADPH içerir (Heck ve ark., 2010).

KAT, SOD'un etkisi ile meydana gelen H_2O_2'yi su ve moleküler oksijene dönüştüren endojen antioksidan enzimdir. H_2O_2 sinyal iletiminde görevli ve nispeten kararlı bir molekül olmasına karşı hidroksil radikali ($OH^{\cdot}$) gibi daha reaktif türlerin oluşumunda ön madde olarak rol almaktadır. Bu nedenle H_2O_2'nin hücrede birikimi KAT yardımıyla engellenmiş olur (Shangari ve O'Brien, 2006; Glorieux ve Calderon, 2017).

$$2\,H_2O_2 \xrightarrow{KAT} 2H_2O + O_2$$

KAT, H_2O_2 konsantrasyonunun yüksek olduğu durumlarda katalitik etki göstererek 2 molekül H_2O_2'yi su ve oksijene parçalar. H_2O_2 konsantrasyonunun düşük olduğu durumlarda ise peroksidaz aktivitesi gösterir ve kısa zincirli alkolleri (etanol, metanol vb.) karşılığı olan aldehitlere (formaldehid ve asetaldehide oksitler (Day, 2009; Tehrani ve Moosavi-Movahedi, 2018)

4.7.4. Glutatyon-S-transferaz

Glutatyon-S-transferaz'lar (GST) çok fonksiyonlu oldukça geniş bir enzim süper ailesidir (Sheehan ve ark., 2001). Hücresel konumlarına göre sitozolik, mitokondriyal ve mikrozomal olmak üzere üç ayrı memeli GST sınıfı bulunmaktadır. Sitozolik GST'ler en büyük aileyi temsil eder, amino asit dizilimlerine göre 7 alt sınıfa ayrılırlar ve esas enzim aktivitesi burada gerçekleşir (Röth ve ark., 2011).

GST'ler enzimatik detoksifikasyonun II. fazında anahtar rol oynamaktadırlar (Sheehan ve ark., 2001). Hidrofobik ksenobiyotiklerin GSH ile konjugasyonunu katalize ederek bu bileşiklerin çözünürlüklerinin artmasına ve vücuttan atımının kolaylaşmasına yardımcı olurlar (Roncalli ve Cieslak, 2015). GST'lerin kendisi de çeşitli hidrofobik substratlara bağlanarak bunların hücre içi taşınımını ve detoksifikasyonunu sağlarlar (Hayes ve ark., 2005).

Ayrıca bu enzimler vücutta birçok farklı işlevi yerine getirirler. Detoksifikasyonun son ürünü olan merkapturik asitin sentezindeki ilk basamağı katalizler (Hayes ve Pulford, 1995). PG, lökotrien, testosteron, progesteron sentezinde, tirozin fenilalanin gibi aromatik amino asitlerin yıkımında görevlidirler (Hayes ve ark., 2005). Oksidatif stres yan ürünlerinin detoksifikasyonunda rol alarak oksidatif strese karşı savunmaya katkıda bulunurlar (Hayes ve Pulford, 1995; da Fonseca ve ark., 2010).

4.7.5. Lipit peroksidasyonu

LPO kısaca zar fosfolipidlerinin yükseltgenerek peroksit türevlerine dönüşmesi şeklinde tanımlanabilir (Yarsan, 1998). Yüksek reaktiviteye sahip $OH^{\cdot}$ gibi radikallerin doymamış yağ asitlerine saldırarak α-metilen gruplarından bir H atomunu koparması ile başlar (Benzie, 1996). Çift bağ sayısı arttıkça H atomunun koparılması kolaylaştığı için çoklu doymamış yağ asitlerinin peroksidasyona duyarlılığı daha

fazladır (Amaral ve ark., 2018). H kaybeden yağ asidi oldukça dayanıksız bir yapıya sahip lipit radikali halini alır. Bu yapının moleküler olarak yeniden düzenlenmesi sonucu karbon merkezli radikal konjuge dien meydana gelir. Konjuge dien daha sonra moleküler oksijenle reaksiyona girerek lipid peroksil radikalini (LOO•) oluşturur. Meydana gelen LOO• radikalleri diğer yağ asitlerinden H kopararak yeni lipit radikallerinin oluşumuna sebep olurken kendileri de lipid hidroperoksitlerine (LOOH) dönüşürler. Bu mekanizma otokatalitik zincir reaksiyonları şeklinde devam eder (Şekil 9) (Yin ve ark., 2011; Ayala ve ark., 2014).

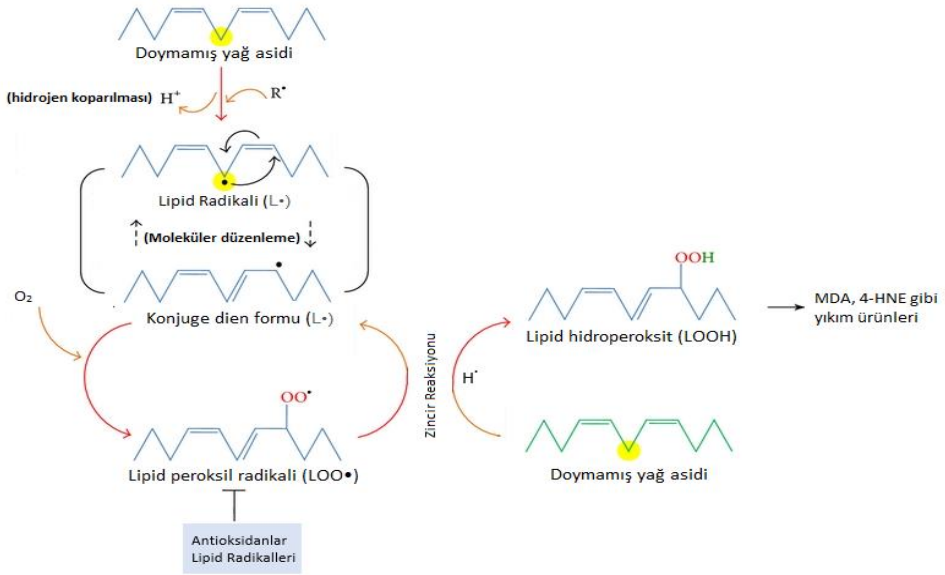

Şekil 9. Lipid peroksidasyon süreci (Ayala ve ark., 2014'den değiştirilerek kullanılmıştır). MDA: Malondialdehit, 4-HNE: 4- hidroksinonenal

LOOH'lerin indirgenmiş metal iyonları (Fe^{2+}, Cu^{+}) ile reaksiyonu sonucu alkoksil radikalleri ($LO^{\bullet}$) okside metal iyonları (Fe^{3+}, Cu^{2+}) ile reaksiyonu sonucunda ise $LOO^{\bullet}$ oluşmaktadır. Oluşan iki radikalde yağ asitlerinden H kopararak LPO'yu destekler (Benzie, 1996).

Zincirleme tepkimeler ortama bir antioksidan eklenene kadar (E vitamini gibi) veya meydana gelen radikaller birbirleri ile reaksiyona girerek etkisiz ürünlere dönüşene kadar devam eder (Gaschler ve Stockwell, 2017).

Biyolojik membranların ve hücre içi organellerin (endoplazmik retikulum, mitokondri gibi) doymamış yağ asitlerinden zengin yapısı onları lipit peroksidasyonuna duyarlı

hale getirir (Gümüştaş ve Atukeren, 2008). Peroksidasyon membran akışkanlığında ve potansiyelinde azalmalara, mebranların H^+ ve diğer iyonlara karşı geçirgenliğinde artışa neden olarak organel veya hücre bütünlüğünde bozulmalara yol açabilir (Yüksek, 2006; Özcan ve ark., 2015). Ayrıca LPO ile oluşan malondialdehit (MDA), 4-hidroksinonenal (4-HNE) gibi sitotoksik yıkım ürünleri proteinlerin, nükleik asitlerin yapısında ve işlevlerinde değişikliklere neden olarak hücresel hasara katkı sağlar (Nam, 2011; Gaschler ve Stockwell, 2017).

4.7.6. Nitrik oksit

NO vücudun pek çok mekanizmasında görev alan lipofilik özellikte, herhangi bir taşıyıcıya gerek duymadan plazma zarlarından kolayca geçebilen biyolojik mesajcıdır (Nelson ve Cox, 2016).

Sentezi temel olarak enzimatik yollarla meydana gelir. NO sentaz (NOS) tarafından katalize edilen reaksiyonda L-arjinin oksijen varlığında L-sitrülin ve NO'ya dönüştürülür. NO'nun azotu argininin terminal guanidin azotundan gelir. Tepkimennin gerçekleşmesi için kofaktör olarak NADPH, tetrahidrobiopterin, FAD, FMN ve hem kullanılmaktadır (Luiking ve ark., 2010).

NOS'un 3 izoenzimi tanımlanmıştır. Vasküler endotel hücrelerde bulunan endotelyal NOS (eNOS), nöronal dokularda bulunan nöronal NOS (nNOS) ve indüklenebilir NOS (iNOS) (Förstermann ve Sessa, 2012). Kalsiyum / kalmoduline bağımlı eNOS ve nNOS kısa süreli ve az miktarda NO sentezinden sorumludur. iNOS ise kalsiyum bağımlı değildir. Proenflamatuar sitokinler, bakteriyel lipopolisakkaritler gibi enflamatuar uyaranlar tarafından indüklenir. Esas olarak aktif makrofajlardan eksprese edilen iNOS uzun süreli ve yüksek miktarda NO sentezine neden olur. Non spesifik immünitede görevlidir, patolojik durumlarda ortaya çıkar (Arzumanian ve ark., 2003; Garcia ve Stein, 2006).

Düşük konsantrasyondaki NO üretimi toksik değildir ve vücütta çeşitli fizyolojik işlevlerin gerçekleşmesi için gereklidir (Balcı-Fidancı, 2012). Düz kas hücrelerinde siklik guanozin monofosfat (GMP) artışına neden olarak kas tonusunun, kan akışının ve tansiyonun kontrolünü sağlar (Gültekin ve ark., 1996). Trombosit aggregasyonunu, lökosit adezyonunu, LDL oksidasyonunu engelleyerek ve düz kas hücrelerinin proliferayonunu azaltarak anti-aterosklerotik etki gösterir (Balcı-Fidancı ve Tamer-

Gümüş, 2011; Förstermann ve Sessa, 2012). MSS'de sinyal iletimi, hafıza, öğrenme, denge gibi fonksiyonları destekleyen bir nörotransmitter olarak rol alır (Türköz ve Özerol, 1997; Tuteja ve ark., 2004). Kalp kasılmasının düzenlenmesinde, yara iyileşmesinde, bağışıklığın sağlanmasında ve enflamatuar süreçlerde görevlidir (Rodeberg ve ark., 1995; Garcia ve Stein, 2006).

NO'nun vücutta aşırı ve kontrolsüz sentezinin ise çeşitli sitotoksik etkileri vardır. Metal içeren enzimlerin nitrozilasyonuna, mitokondriyal elektron transportunun, glikolizin bloklanmasına, antioksidan enzim aktivitelerinin baskılanmasına (katalaz, SOD vb), ribonükleotid redüktazı inhibe ederek DNA sentezinin engellenmesine ve DNA deaminasyonu ile DNA hasarına neden olur (Büyükafşar, 2005; Balcı-Fidancı, 2012). Bu nedenle sentezi sıkıca kontrol edilir ve yarılanma ömrü çok kısadır. Sentezinin ardından işlevini tamamlandıktan sonra stabil formları olan nitrit veya nitrata oksitlenir (Luiking ve ark., 2010; Thomas, 2015). Dolaşımdaki oksihemoglobin NO için güçlü bir inhibitördür (Balcı-Fidancı, 2012). Kısa yarı ömründen dolayı yalnızca üretildiği yere yakın hücrelere etki eder (Nelson ve Cox, 2016).

4.7.7. Siyalik asit

Siyalik asitler (SA) dokuz karbonlu omurgaya sahip, glikokonjugatların (glikoproteinler, glikolipitler) glikan zincirlerinin terminalinde bulunan asidik monosakkarit ailesidir (Li ve Chen, 2012). Doğada 50'den fazla SA formu bulunmuştur. İnsanlarda bulunan en yaygın form N-asetilnöraminik asittir (Neu5Ac) (Wang, 2012).

Vücudumuzdaki tüm dokular SA sentezleme kapasitesine sahiptir. En çok lokalize olduğu bölge hücre membranının dış yüzeyi olmakla beraber, çözünür ekstraselüler glikoproteinlere bağlı şekilde ve çok az miktarda da serbest olarak bulunur (Wang ve Brand-Miller, 2003; Kuşçu, 2006). Beyin en fazla SA seviyesine sahip organ olup, çoğu siyalillenmiş glikolipidler (gangliosidler) şeklindedir (Varki, 2008). Ayrıca tükürük, mide suyu, serum, idrar, gözyaşı ve anne sütü gibi birçok vücut sıvısında da SA bulunmaktadır (Wang ve Brand-Miller, 2003).

Birçok fizyolojik ve patolojik süreçte görevlidirler. Negatif yükleri nedeniyle pozitif yüklü moleküllerin taşınmasında, hücreler ve moleküller arası çekme-itme olaylarında, proteinlerin konformasyonunun stabilize edilmesinde rol oynarlar (Varki

ve Schauer, 2009). Hücreler ve moleküller arası tanıma olaylarında görev alarak hücreleri otoimmün ataklardan korurlar. Glikoproteinlere ve glikolipidlere antijenik özellik kazandırırlar. Hormonlar, sitokinler gibi birçok endojen maddenin reseptörleri için gereklidirler. Bunun yanında toksinler, virüsler, bakteriler ve protozoalar gibi birçok patojen SA içeren reseptörler yoluyla konakçı hücrelere bağlanabilmektedirler (Traving ve Schauer, 1998; Güngör ve ark., 2004; Varki ve ark., 2017).

SA'lerin bir başka önemli özelliği ise spesifik hücresel tanıma bölgelerini maskelemeleridir. Böylece hücrelerin veya moleküllerin yarılanma ömürleri dolmadan yıkımını önlerler (Schauer ve Kamerling, 1997; Traving ve Schauer, 1998). Bununla birlikte bu bölgelerin maskelenmesi patojen hücrelerin, tümör hücrelerinin antijenik bölgelerinin bağışıklık sisteminden gizlenmesine sebep olabilir (Traving ve Schauer, 1998; Chen ve Varki, 2010).

Serum SA seviyeleri bakteriyel enfeksiyonlar, enflamatuar, kardiyovasküler, nörolojik, renal hastalıklar, kronik karaciğer hastalıkları, miyokard infarktüsü, romatoid artrit, diyabet ve kanser gibi pek çok hastalıkta yüksek bulunmuştur. (Karapehlivan ve Maraşlı, 2004; Değişli, 2010).

4.7.8. Doku faktörü

Tromboplastin ve faktör III olarak da bilinen doku faktörü (DF) ekstrasellüler, transmembran ve intrasellüler olmak üzere 3 domaine sahip membrana bağlı bir glikoproteindir (Cimmino ve Cirillo, 2018).

Ekstrinsik koagülasyonun ana başlatıcısıdır. Vasküler hasar veya enflamasyon sonucu kana salınan aktif DF dolaşımda zimojen olarak bulunan faktör VII'ye (FVII) bağlanır. Meydana gelen DF-FVIIa kompleksi sınırlı proteolizle faktör IX 'u (FIX) ve faktör X'u (FX) sırasıyla FIXa'ya ve FXa'ya aktive eder. FXa, faktör Va (FVa) ile protrombinaz kompleksini oluşturarak protrombini (FII) trombine (FIIa) dönüştürür. Sonuşta oluşan trombin fibrinojenden fibrin oluşmasını, trombosit aktivasyonunu ve trombüs oluşumunu tetikler (Yarat A, 2004; Chu, 2005; Butenas, 2012; Atalan, 2013).

DF beyinde, kalpte, akciğerde ve plesentada yüksek seviyelerde bulunurken dalakta, timusta, iskelet kaslarında ve eklemlerde düşük seviyelerde bulunur. DF'nin hayati organlarda yüksek seviyelerde bulunması onlara meydana gelebilecek vasküler hasara

karşı ek hemostatik koruma sağlamaktadır (Emekli-Alturfan ve ark., 2007; Chu, 2011; Grover ve Mackman, 2018)

Hemostazdaki rolünün ötesinde DF sinyal iletimi, apoptoz, gen ve protein ekspresyonu, proliferasyon, yara iyileşmesi, enflamatuar süreçler, vücut bağışıklığı, anjiyogenez ve metastaz gibi çeşitli süreçlerde görev almaktadır (Eilertsen ve Østerud, 2004; Chu, 2011; Witkowski ve ark. 2016).

4.7.9. Bor

Bor, atom numarası 5, molekül ağırlığı 10,81 g/mol olan ve periyodik tabloda 3A grubunda yer olan bir ametaldir. Bor doğada element formunda bulunmaz ve diğer elementlerle bileşik oluşturur. Bor ortalama olarak yer kabuğunda 10 mg/kg, toprakta 5-150 mg/kg, havada 20 ng/m^3 ve deniz suyunda 4,6 mg/L miktarında bulunmaktadır. Tatlı sudaki bor aralığı 0,01 ila 1,5 ppm arasında değişmektedir fakat toprak konsantrasyonlarının yüksek olduğu alanlarda daha fazla bulunabilir. Dünyada Türkiye'de, ABD'nin batısında, Brezilya'da, Rusya'da ve Çin'de yüksek miktarlarda bor bulunmaktadır (Kuru ve Yarat 2017; Khaliq ve ark., 2018).

Borun diyet kaynakları besinler ve içme suyudur. Kurubaklagiller, kuru meyveler, yemişler, lifli sebzeler ve bazı meyveler bor içeriği bakımından zengindir (Kuru ve Yarat 2017; Khaliq ve ark., 2018). Tüketimi diyet alışkanlıklarına ve coğrafyaya göre değişen borun tolere edilebilir üst düzey alım miktarı yetişkinler için 20 mg/gün olarak belirlense de önerilen günlük tüketim miktarı henüz belirlenmemiştir (Pizzorno, 2015).

Oral yolla alınan bor bileşikleri gastrointestinal sistemden borik asit olarak emilmektedir ve neredeyse tamamı böbreklerden süzülerek idrar ile vücuttan atılmaktadır. Bu neden ile idrar, bor maruziyetinin taranması için ideal bir örnektir (Eren, 2004; Usuda ve ark., 2007).

İnsan vücudunda bor, kemik gelişimi, yara iyileşmesi, endokrin fonsiyonlar, D vitamini ve mineral metabolizması, beyin aktivitesi, enflamasyonun ve immün cevabın düzenlenmesi, antioksidan savunma sistemi, enerji metabolizması ve kanser tedavisi gibi çeşitli biyolojik süreçlerde rol oynamaktadır (Gezmen-Karadağ ve Türközü, 2014; Kuru ve Yarat 2017; Khaliq ve ark., 2018).

4.7.10. Total oksidan ve total antioksidan

Oksidan ajanlar vücutta normal metabolik ve fizyolojik süreçlerde üretilmektedir. Vücuttaki enzimatik veya enzimatik olmayan antioksidatif mekanizmalar ise hücreyi oksidan ajanların potansiyel olarak zararlı etkilerine karşı korumaktadır. Bu nedenle oksidan-antioksidan dengesi vücut homeostazının sağlanmasında önemli rol oynar (Işık ve Selek, 2007; Motor ve ark., 2014).

Oksidan ve antioksidan moleküllerin konsantrasyonları labaratuvar ortamında tek tek ölçülebilmektedir fakat bu ölçümler zaman alıcı, yoğun emek ve daha karmaşık teknikleri gerektiren metodları gerektirmektedir. Öte yandan total oksidan seviyesi (TOS) veya total antioksidan seviyesi (TAS) metodlarıyla numunenin toplam oksidan veya antioksidan kapasiteleri ölçülerek oksidanların veya antioksidanların genel durumları tespit edilebilinmektedir. (Erel, 2004; Erel, 2005)

5. GEREÇ ve YÖNTEM

5.1. Kullanılan Kimyasal Maddeler

Çalışmamızda kullanılan kimyasal maddeler analitik saflıkta olup, Merck, Sigma-Aldrich, Fluka ve ChemLab firmalarından temin edildi.

5.2. Kullanılan Araç ve Gereçler

Çalışmamızda kullanılan cihazlar Tablo 1'de yer almaktadır.

Tablo 1. Kullanılan cihazlar ve markaları

Cihazlar	**Markalar**
Buzdolabı	Philco
Buz yapma makinası	King
Homojenizatör	Janke & Kunkel Ultra Turraxt 25
Distile-deiyonize su cihazları	Purelab Option Q DV25
Otomatik Pipetler	Gilson
Etüv	Nuve EN 400
Elektronik Terazi	Shimadzu AUX 220
Manyetik karıştırıcı	Janke & Kunkel, Ika Labor Technık
Vortex	Heidolph
pH metre	Thermo Scientific Orion
Santrifüj	Labofuge 200
Mikro santrifüj	Heidolph
Spektrofotometre	Rayleigh-UV-1800
Su banyosu (37°C)	Boehringer- Mannheim
Su banyosu (100°C)	Nuve BT 400
Kül fırını	Nuve MF 205
ELISA	Rayto RT-2100C

5.3. Kullanılan Deney Hayvanları

Marmara Üniversitesi Hayvan Etik kurulu onayı (Karar No: 98.2019.mar) alınarak yapılan çalışmamızda 250-300 g ağırlığındaki Sprague Dawley dişi sıçanlar kullanıldı. Deney süresince laboratuvar koşulları 20 °C ±2 sıcaklığa ve 12 saat aydınlık/12 saat karanlık ortama ayarlandı.

5.4. Deney Hayvanlarının Beslenmesi

Çalışmamızda kullanılan sıçanlar sürekli kafeslerinde tutuldu. Deney süresi boyunca bütün deney grupları oral yolla beslendi, beslenme ve su ihtiyaçları günlük olarak

laboratuvar şartlarında karşılandı Su ihtiyaçları için taze çeşme suyu, beslenmeleri için ise normal pellet tipi sıçan yemi kullanıldı.

5.5. Bitki Ekstrelerinin Hazırlanması

5.5.1. Kudret narı

Yerel marketten temin edilen "İmmünat" marka (250 mL), %14,6 g/mL sulu ekstre kullanıldı.

5.5.2. Pazı ekstresinin hazırlanması

Pazı bitkisi İstanbul'daki semt pazarlarından temin edilerek teşhisi İstanbul Üniversitesi Eczacılık Fakültesi Farmasötik Botanik Anabilim Dalı Öğretim Üyesi Prof. Dr. Neriman Özhatay tarafından yapıldı. Sulu ekstre ise İÜ Cerrahpaşa, Mühendislik Fakültesi Biyokimya Anabilim Dalında Prof. Dr. Refiye Yanardağ ve Prof. Dr. Özlem Saçan tarafından hazırlandı. Pazı bitkisinden 100 g alınarak 1000 mL destile su ilavesi ile geri soğutucu altında 8 saat boyunca kaynatıldı ve ekstre süzüldükten sonra çözücü evaporatorde uzaklaştırıldı.

5.5.3. Maydanoz ekstresinin hazırlanması

Maydanoz bitkisi İstanbul'daki semt pazarlarından temin edilerek teşhisi İstanbul Üniversitesi Eczacılık Fakültesi Farmasötik Botanik Anabilim Dalı Öğretim Üyesi Prof. Dr. Kerim Alpınar yapıldı. Sulu ekstre ise İÜ Cerrahpaşa, Mühendislik Fakültesi Biyokimya Anabilim Dalında Prof. Dr. Özlem Saçan ve Prof. Dr. Refiye Yanardağ tarafından hazırlandı. Maydanoz yaprakları iyice yıkandıktan sonra 3 gün boyunca oda sıcaklığında gölgede kurutulup ardından selafon torbalarda muhafaza edildi ve 100 gr kurutulmuş maydanoz yaprakları 1000 mL distile su ile ekstre edilerek 8 saat kaynatıldı. Açığa çıkan ekstre süzülerek ve elde edilen ekstredeki çözücü, liyofilizatörde basınç altında kuruluğa kadar uçuruldu.

5.6. Gruplar ve Deney Protokolü

Çalışmamızda her grupta 8'er hayvan olmak üzere toplam 6 grup oluşturuldu.

Tablo 2. Deney grupları ve sayıları

Deney Grupları	**Hayvan sayısı**
Kontrol (taklit) grubu + serum fizyolojik (oral gavaj)	8
Kontrol (taklit) grubu + KN (50 mg/kg) (oral gavaj)	8
Safra kanalı bağlanan grup+ serum fizyolojik (oral gavaj)	8
Safra kanalı bağlanan grup + KN (50 mg/kg) (oral gavaj)	8
Safra kanalı bağlanan grup + pazı (2 g/kg) (oral gavaj)	8
Safra kanalı bağlanan grup + maydanoz (2 g/kg) (oral gavaj)	8
Toplam	48

KN: Kudret narı

5.7. Safra Kanalı Bağlama Yöntemi

Sıçanlara cerrahi öncesi ketamin (100mg/kg) ve ksilazin (10 mg/kg) ile genel anestezi uygulandı. Karın bölgesi povidon-iyot ile bölge asepsisi sağlandıktan sonra orta hat kesisi yapılarak karın açıldı. SKB işlemi Criado ve arkadaşlarının (Criado ve ark., 1997) uyguladığı tekniğe uygun olarak karaciğer lobları ile duodenum arasında yerleşik koledok kanalı açığa çıkarıldı ve çevre dokulardan temizlenerek tıkanma oluşturmak amacı ile iki yerden 4,0 ipek iplikle bağlandı. Birinci düğüm hepatik kanal kavşağının hemen altından, ikinci düğüm ise pankreatik kanalın giriş yerinin hemen üstünden yapıldı. Sonra bu iki bağlantı arasından kesi yapılarak işlem gerçekleştirildi. Cilt ve cilt altı birbirinden bağımsız olarak devamlı sütürle kapatıldı (Şekil 10). SKB işleminin olduğu gün bitki ekstreleri verilmeye başlandı.

28. günün sonunda dekapite edilen tüm hayvanların kan örnekleri ve beyinleri alındı. Histolojik inceleme için beyin dokusu örnekleri alındıktan sonra geri kalan beyin dokusu homojenize edildi.

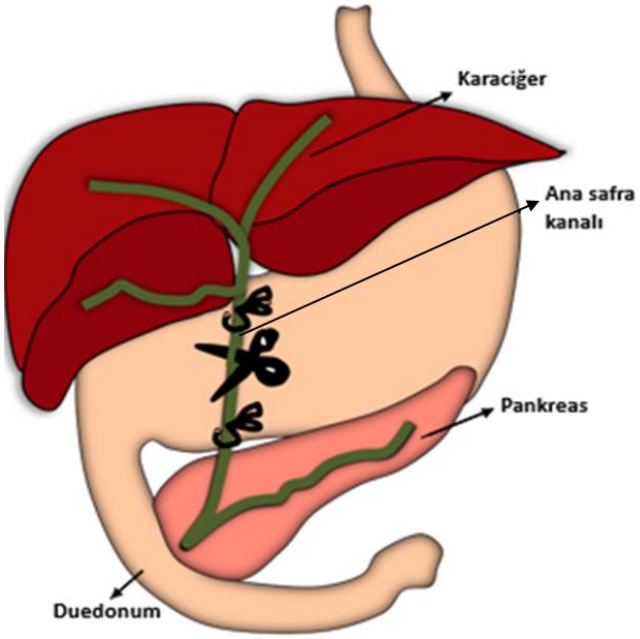

Şekil 10. Safra kanalı bağlama prosedürü

5.8. Kan Örneklerinin Hazırlanması ve İncelenen Parametreler

Alınan kan örnekleri hemen santrifüj edilerek serumları ayrıldı ve çalışılacağı güne kadar -80 ºC'lik derin dondurucuda saklandı. Çalışılacağı zaman bir gece öncesinde serum örnekleri -20 ºC'ye konuldu, çalışılmadan önce -20 ºC'den çıkarılarak +4 ºC'de bir saat bekletildi. Sonrasında oda sıcaklığına getirilen kan örneklerinde ALT, AST, direkt bilirubin ve total bilirubin tayinler yapıldı.

5.9. Beyin Homojenatının Hazırlanması ve İncelenen Parametreler

Alınan beyinlerin her biri serum fizyolojik ile yıkandı, kan ve damarlarından temizlendi ve süzgeç kağıdı ile kurutulduktan sonra tartıldı ve tartımı kaydedildi. Makas yardımıyla küçük parçalara ayırılarak gerekli miktarda serum fizyolojik ile cam homojenizatörde hızlı bir şekilde ve her biri eşit sürede homojenize edildi. Hazırlanan %10 g'lık her beyin homojenatı ayrı ayrı küçük miktarlara ayrıldı, gerekli bilgiler üzerlerine yazılarak eppendorf tüpleri içinde derin dondurucuda (-80 ºC'de) çalışılacağı güne kadar saklandı. Bütün işlemler soğukta yapıldı. Deneyin yapılacağı vakit derin dondurucudan çıkarıldı, önce -20 bir gece, sonra +4 ºC'de yaklaşık 1 saat, daha sonra oda sıcaklığında buz üstünde bekletilerek çözünmeleri sağlandı. Bazı parametreler için homojenat direkt olarak kullanıldı, bazıları için ise 4000 rpm'de 10 dk. soğukta santrifüj eldildikten sonra elde edilen süpernatant kullanıldı.

%10 gramlık beyin homojenatı için gerekli olan serum fizyolojik hacmi;

Serum fizyolojik hacmi (mL)= $\frac{\text{Nemli Doku Tartımı (mg)}}{100}$ formülü ile hesaplanır.

Beyin homojenatlarında total protein, GSH, LPO, SA, NO düzeyleri, GST, KAT, SOD enzim aktiviteleri, DF aktivitesi ve bor düzeyleri ile ayrıca TAS ve TOS kapasite tayinleri yapıldı.

5.10. Kanda Araştırılan Parametreler İçin Kullanılan Tayin Yöntemleri

Serum ALT, AST, total ve direkt bilirubin değerleri ticari kit kullanılarak spektrofotometrik metodla ölçüldü (BT Laboratory, Shanghai).

5.11.Beyinde Araştırılan Parametreler İçin Kullanılan Tayin Yöntemleri

5.11.1. Beyin protein tayini

Prensip: Bu metotta proteinler önce alkali ortamda bakır iyonları ile reaksiyona sokulur. Ardından fosfomolibdik-fosfotungstik asit reaktifi (folin reaktifi) ile indirgenir. Oluşan mavi rengin şiddeti spektrofotometrik olarak değerlendirilir. Oluşan mavi rengin şiddeti protein konsantrasyonu ile orantılıdır. (Lowry ve ark., 1951)

Gerekli Çözeltiler:

A çözeltisi: %2 g’lık sodyum karbonat çözeltisi (0,1N NaOH'teki): 0,4 g NaOH bir miktar suda çözülür ve hacmi 100 mL'ye distile su ile tamamlanır. 2 g sodyum karbonat hazırlanan 0,1N NaOH çözeltisinde çözülür ve hacmi 100 mL'ye 0,1N NaOH çözeltisi ile tamamlanır.

Bakır sülfat çözeltisi (%1 g): 1 g bakır sülfat bir miktar distile suda çözülür ve hacmi distile su ile 100 mL'ye tamamlanır.

Sodyum potasyum tartarat çözeltisi (%2 g): 2 g sodyum potasyum tartarat bir miktar distile suda çözülür ve hacmi distile su ile 100 mL'ye tamamlanır.

B çözeltisi: %1 g’lık bakır sülfat çözeltisi ile %2 g lık sodyum potasyum tartarat çözeltisi eşit hacimde (1/1) karıştırılarak kullanılır (taze hazırlanır).

C çözeltisi: 50 mL A çözeltisi ve 1 mL B çözeltisi karıştırılarak kullanılır (taze hazırlanır).

Folin çözeltisi: 100 g sodyum tungstat, 25 g sodyum molibdat.$2H_2O$, 50 mL %85 g'lık fosforik asid, 100 mL derişik HCl ve 700 mL distile su bir cam balona konularak 10 saat geri soğutucu altında kaynatılır. Soğutulur. Üzerine 150 g $LiSO_4$ ilave edilip geri soğutucu altında 15 dk daha kaynatılır. Soğuduktan sonra, 5-6 damla brom katılır. (Çözelti bozuksa renk siyahlaşır, bu durumda çözelti tekrar hazırlanır. Bozuk değilse renk sarı yeşil olur.) Çözelti distile su ile 1000 mL'ye tamamlanır ve kullanılır. Koyu renkli şişede saklanır, uzun süre dayanır.

Serum fizyolojik (%0,9 g'lık NaCI): 0,9 g NaCl bir miktar suda çözülür ve hacmi 100 mL'ye distile su ile tamamlanır.

Protein stok standart çözeltisi (%100 mg'lık albumin çözeltisi):100 mg albumin biraz serum fizyolojik de çözüldükten sonra hacmi 100 mL'ye serum fizyolojik ile tamamlanır.

Protein çalışma standart çözeltileri: Stok çözeltiden uygun hacimler alınarak %5, 10, 15 mg albumin ihtiva edecek şekilde serum fizyolojik ile seyreltilerek hazırlanır ve kullanılır veya deney sırasında %100 mg'lık stok çözelti uygun şekillerde seyreltilerek aşağıdaki gibi hazırlanır.

Deneyin Yapılışı:

%10 g'lık doku homojenatı 4000 rpm'de 10 dk santrifüj edilerek süpernatant alınır. 5 deney tüpü numune (N), standart 1 (St1), standart 2 (St2), standart 3 (St3) ve kör (K) olmak üzere işaretlenir ve aşağıdaki gibi çalışılır.

	Numune (N)	St1 %5 mg Albumin	St2 %10 mg Albumin	St3 %15 mg Albumin	Kör (K)
Albumin (%100)	-	25 µL	50 µL	75 µL	-
Süpernatant	10 µL	-	-	-	
Serum Fizyolojik	490 µL	475 µL	450 µL	425 µL	0,5 mL
Toplam Hacim	0,5 mL	0,5 mL	0,5 mL	0,5 mL	0,5 mL
Vortekste Karıştırılır					
C Çözeltisi	3 mL	3 mL	3 mL	3 mL	3 mL
Vortekste Karıştırılır ve oda sıcaklığında 10 dk bekletilir					
Folin Ayıracı	0,1 mL	0,1 mL	0,1 mL	0,1 mL	0,1 mL

Tüm tüpler vortekste karıştırılır, oda sıcaklığında 30 dk. bekletildikten sonra 500 nm'de köre karşı absorbanslar kaydedilir. Standart grafiği çizilir. Doku protein miktarı mg protein/g doku cinsinden hesaplanır.

5.11.2. Beyin indirgenmiş glutatyon tayini

Prensip: Elmann ayıracı, 5-5' ditiyobis 1-2 nitro benzoikasit (DTNB) ile sülfidril gruplarının reaksiyonu sonucu meydana gelen renkli ürün spektrofotometrik olarak ölçülür (Beutler, 1975).

Gerekli Çözeltiler:

Sodyum sitrat çözeltisi (%1 g): 1 g sodyum sitrat tartılır, bir miktar distile suda çözülür daha sonra hacmi distile su ile 100 mL'ye tamamlanır.

Elmann ayıracı (%40 mg DTNB): 40 mg DTNB (5-5' ditiyobis 1-2 nitrobenzoik asit) tartılır, bir miktar sodyum sitrat çözeltisinde (%1 g'lık) çözülür ve hacmi %1g'lık sodyum sitrat çözeltisi ile 100 mL'ye tamamlanır.

Proteinsizleştirme çözeltisi: 1,67 g metafosforik asit, 0,2 g etilen diamin tetra asetik asit sodyum tuzu (EDTA-Na) ve 30 g sodyum klorür ayrı ayrı bir miktar distile suda çözülür. Daha sonra hepsi birleştirilerek hacim 100 mL'ye distile su ile tamamlanır.

Disodyum hidrojen fosfat çözeltisi (0,3 M): 4,26 g Na_2HPO_4 veya 5,34 g $Na_2HPO_4.2H_2O$ bir miktar distile suda çözülür ve hacim distile su ile 100 mL'ye tamamlanır.

Deneyin Yapılışı:

Deney tüpüne %10 g'lık 0,2 mL doku homojenatı konur ve vorteks ile karıştırılır. Üzerine 0,3 mL proteinsizleştirme çözeltisi ilave edilir. Vorteksle karıştırılır. 5 dk. oda sıcaklığında bekletildikten sonra 4000 rpm'de 10 dk santrifüj edilir. Süpernatant alınır. 2 tane deney tüpü alınır, numune ve kör olarak işaretlenir ve aşağıdaki gibi çalışılır.

	Numune	Kör
Distile Su	-	0,2 mL
Süpernatant	0,2 mL	-
Na_2HPO_4	0,8 mL	0,8 mL
Elmann Ayıracı	0,1 mL	0,1 mL

Tüpler vortekste karıştırıldıktan sonra oda sıcaklığında 5 dk bekletilir. Köre karşı 412 nm'de absorbanslar kaydedilir. Sonuçlar seyreltme faktörü ve oluşan sarı renkli ürünün 412 nm'de ekstinksiyon katsayısı (13600/$M^{-1}cm^{-1}$) kullanılarak µg /mg protein cinsinden hesaplanır.

5.11.3. Beyin siyalik asit tayini

Prensip: SA, periyodik asit ile oksidayona uğrar ve β-formilpürivik asit oluşur. Bu bileşiğin tiyobarbütirik asid ile reaksiyonu sonucu 549 nm'de maksimum absorbansı veren renkli bir bileşik oluşur. Bu ürün stabil değildir, bu nedenle siklohegzanon fazına çekilir. 549 nm de oluşan rengin şiddeti spektrofotometrik olarak değerlendirilir. (Warren, 1959).

Gerekli Çözeltiler:

H_2SO_4 0,1 N: 1 litrelik balona bir miktar distile su ilave edilerek üzerine 2,71 mL derişik sülfürik asit konur ve hacim distile su ile 1 L'ye tamamlanır.

Sodyum metaperiyodat (9 M fosforik asid içerisinde) 0,2 M: 250 mL'lik balona bir miktar distile su ilave edilir. Üzerine 151,7 mL fosforik asit ilave edilir ve karıştırılır. Karışımın üzerine 10,695 g sodyum metaperiyodat ilave edildikten sonra karıştırılarak çözünmesi sağlanır. Distile su ile hacim 250 mL'ye tamamlanır.

Sodyum sülfat (0,1 N H_2SO_4 içerisinde) 0,5 M: 100 mL'lik balon içerisine 7,1 g sodyum sülfat bir miktar 0,1 N sülfürik asit ile çözündükten sonra hacim bu çözelti ile 100 mL'ye tamamlanır.

Sodyum arsenit (0,1 M sülfürik asitte hazırlanan 0,5 M sodyum sülfat içerisinde) %10 g: 10 g sodyum arsenit tartılarak bir miktar 0,5 M sodyum sülfat içerisinde çözülür. 0,5 M sodyum sülfat ile hacim 100 mL'ye tamamlanır.

TBA (0,1N sülfürik asitte hazırlanan 0,5 M sodyum sülfat içerisinde) %0,6 g: 0,6 g TBA tartılarak bir miktar 0,5 M sodyum sülfat içerisinde çözülür. 0,5 M sodyum sülfat ile hacim 100 mL'ye tamamlanır (taze hazırlanır).

Siklohekzanon: Orijinal şişesinden kullanılır.

Deneyin Yapılışı:

%10 gramlık doku homojenatı. 4000 rpm'de 10 dk santrifüj edilir, süpernatant alınır. 180 µL 0,1 N H_2SO_4 ve 20 µL süpernatant karıştırılır. 1 saat 80°C'de etüvde hidroliz edilir. Numune, standart ve kör olmak üzere 3 deney tüpü alınarak aşağıdaki gibi çalışılır.

	Numune	Standart	Kör
Distile Su	-	-	0,2 mL
SA Standardı (uygun konsantrasyonda)	-	0,2 mL	-
Hidrolizat	0,2 mL	-	-
0,2 M sodyum metaperiyodat	0,1 mL	0,1 mL	0,1 mL
20 dk oda sıcaklığında beklenir			
%10 g Sodyum Arsenit	1 mL	1 mL	1 mL
Meydana gelen sarı renk kayboluncaya kadar çalkalanır			
%6 g TBA	3 mL	3 mL	3 mL
100°C'lik su banyosunda 15 dk bekletilir. Bu süre sonunda tüpler su banyosundan alınarak oda ısısına soğutulur			
Siklohegzanon	4,3 mL	4,3 mL	4,3 mL

Vortekslenir, 10 dk 3000 rpm'de santrifüj edilir. Siklohegzanon fazı alınır, 549 nm de köre karşı absorbanslar kaydedilir. Standart kullanılarak SA değeri g/mg protein cinsinden hesaplanır.

5.11.4. Beyin lipid peroksidasyonu tayini

Prensip: LPO ürünü olan MDA ile tiyobarbitürik asit (TBA) reaksiyonu sonucu oluşan pembemsi rengin absorbansı spektrofotometrik olarak ölçülür (Ledwozyw ve ark., 1986).

Gerekli Çözeltiler:

TBA çözeltisi (0,047 M): 500 mg TBA, 6 mL 1M'lık NaOH ile karıştırılarak üzerine 69 ml distile su ilave edilir.

NaOH (1M): 4 g NaOH tartılır, bir miktar distile suda çözülür ve distile su ile hacmi 100 mL' ye tamamlanır.

Triklorasetik asit (1,22 M'lık TCA) çözeltisi 0,6 M HCl'deki): 20 mL TCA (%100 g TCA) ile 5 mL HCl (%37 g'lık, d=1,19 g/mL'lik HCl) karıştırılır. Hacim 100 mL' ye distile su ile tamamlanır.

n-butanol: Orijinal şişesinden kullanılır.

Deneyin Yapılışı:

2 tane deney tüpü numune ve kör olmak üzere işaretlenerek aşağıdaki gibi çalışılır.

	Numune	Kör
Doku Homojenatı	0,25 mL	-
Distile Su	-	0,25 mL
TCA	1,25 mL	1,25 mL
Vortekste karıştırılır ve 15 dk bekletilir		
TBA	0,75 mL	0,75 mL
Vortekste karıştırılır ve 30 dk kaynar su banyosunda inkübe edilir		
n-butanol	2 mL	2 mL

Vortekslenir, 3000 rpm'de 10 dk santrifüj edilir. Butanol fazı alınır, 532 nm'de köre karşı absorbanslar kaydedilir. MDA için saptanmış ekstinksiyon kat sayısı ($1,56.10^5$ $M^{-1}cm^{-1}$) kullanılarak sonuçlar nmol/mg protein cinsinden hesaplanır.

5.11.5. Beyin total nitrik oksit tayini

Nitrat, vanadyum (III) klorür ile nitrite indirgenir. Nitrit ile sülfanilamidin asidik ortamda N-(1-Naftil) etilendiamine dihidroklorür ile reaksiyonu sonucu kompleks diazonyum bileşiği oluşur ve bu renkli kompleks 540 nm'de spektrofotometrik olarak değerlendirilir (Miranda ve ark., 2001).

Gerekli çözeltiler:

NaOH çözeltisi 0,3 M: 0,6 g NaOH tartılarak bir miktar distile suda çözülür. Hacim 50 mL'ye distile su ile tamamlanır.

$ZnSO_4$ %10 g'luk: 5 g $ZnSO_4$ veya 8,9 g $ZnSO_4.7H_2O$ tartılır. Bir miktar distile suda çözülerek 50 mL'ye distile su ile tamamlanır.

HCl 1 M: 50 mL distile su üzerine derişik HCl'den 4,2 mL yavaş yavaş ilave edilir, karıştırılır.

VCl_3: 0,4 g VCl_3 bir miktar 1M HCl'de çözülerek üzeri 5 ml'ye aynı çözeltiyle tamamlanır.

HCl %5'lik: 25 mL'ye distile su üzerine %37'lik HCl den 2,86 mL yavaş yavaş ilave edilir.

SULF (Sülfanilamid) %2'lik: 0,5 g sülfanilamid tartılarak 25 mL %5'lik HCl içerisinde çözülür.

NEDD (N-(1-Naftil) etilendiamine dihidroklorür) %0,1'lik: 0,025 g NEDD tartılarak bir miktar deiyonize suda çözülür. Üzeri 25 mL'ye deiyonize suyla tamamlanır.

Deneyin yapılışı:

Doku homojenatı 10 dk 4000 rpm'de santrifüj edilir. 0,3 mL süpernatant alınarak üzerine 0,3 mL 0,3 M NaOH ilave edilir. Oda sıcaklığında 5 dk bekletilir. 0,3 mL %10'luk $ZnSO_4$ ilave edilerek vortekslenir. 5 dk +4 °C'de 14000 rpm'de santrifüj edilir. Üst faz alınarak 5 dk +4 °C'de 14000 rpm'de santrifüj edilir. 2 adet deney tüpü kör ve numune olarak işaretlenir, aşağıdaki gibi çalışılır.

	Numune	Kör
Deprotenize Sıvı	0,3 mL	-
Distile Su	-	0,6 mL
VCl_3	0,3 mL	0,3 mL
SULF	0,15 mL	-
NEDD	0,15 mL	-
30 dk 37 °C'de etüvde inkübe edilir		

Köre karşı 540 nm'de absorbans kaydedilir. Sonuçlar 53000 M^{-1} /cm $^{-1}$ ekstinsiyon katsayısı nmol/mg protein cinsinden hesaplanır.

5.11.6.Beyinde karminik asit yöntemi ile bor tayini

Prensip: Bu yöntem sülfirik asitli ortamda, karminik asit ve borun tepkimesi ile meydana gelen renkli kompleksin spektrofotometrik olarak 585 nm'deki

absorbansının değerlendirilmesi temeline dayanır. Tayin edilecek maddedeki bor konsantrasyonuna bağlı meydana gelen kompleksin rengi parlak kırmızıdan mavimsi kırmızıya veya maviye dönüşür. Çalışmamızda Hatcher ve Wilcox'un bu metodu modifiye edilerek kullanıldı. (Hatcher ve Wilcox, 1950; Kuru ve ark., 2019).

Gerekli Çözeltiler:

Stok bor çözeltisi (10 ppm): 571,6 mg borik asit tartılarak bir miktar distile suda çözülür. Hacim 100 mL'ye distile su ile tamamlanır. Hazırlanan çözelti 2 defa 1/10 oranında distile su ile seyreltilir (İlk seyreltmede 100 ppm'lik, ikinci seyreltmede ise 10 ppm'lik çözelti elde edilir).

Çalışma Standartları: 10 ppm'lik stok bor çözeltisinden uygun seyreltmelerle 1, 2, 4, 8, 10 ppm'lik çalışma standartları hazırlanır.

Hidroklorik asit çözeltisi (6N): Balon jojede bir miktar distile suya yavaşça 49,6 mL derişik HCl karıştırılarak ilave edilir. Çözeltinin hacmi 100 mL'ye distile su ile tamamlanır.

Karmin reaktifi (0,4 mM): 9,2 mg karminik asit tartılarak hacmi derişik sülfat asidi ile 50 mL'ye tamamlanır (taze hazırlanır).

Sodyum hidroksit çözeltisi (1N): 4 g NaOH tartılarak bir miktar distile suda çözülür. Daha sonra hacim 100 mL'ye distile su ile tamamlanır.

Deneyin Yapılışı:

Bor tayini yapılacak örnek yüksek sıcaklığa dayanıklı porselen kroze içine alınır ve NaOH (1N) ile alkali yapıldıktan sonra etüvde 75°C'de 1 gece bekletilir. Kroze kül fırınına yerleştirilir ve 4 saat 550°C'de yakılır. Desikatörde oda sıcaklığına gelene kadar soğuması beklenir. Distile su ile ıslatılır, her örnek için 3 mL 6N HCL eklenir. Distile su ile uygun hacime seyreltilir. 4000 rpm'de 10 dk santrifüj edilerek süpernatanttan 0,2 mL alınır, aşağıdaki gibi çalışılır.

			Bor Çalışma Standartları				
	Numune	Kör	1 ppm	2 ppm	4 ppm	8 ppm	10 ppm
Örnek	0,2 mL	-	-	-	-	-	-
Stok Bor Çözeltisi (10 ppm)	-	-	0,02 mL	0,04 mL	0,08 mL	0,16 mL	0,2 mL
Distile Su	-	0,2 mL	0,18 mL	0,16 mL	0,12 mL	0,04 mL	-
Konsantre HCL	0,01 mL	0,01 mL	0,01 mL	0,01 mL	0,01 mL	0,01 mL	0,01 mL
Konsantre H_2SO_4	1 mL	1 mL	1 mL	1 mL	1 mL	1 mL	1 mL
Karmin Reaktifi	1 mL	1 mL	1 mL	1 mL	1 mL	1 mL	1 mL

Her tüp vorteksle karıştırılır. En az 45 dk beklenir ve absorbanslar 585 nm'de köre karşı spektrofotometrede okunur. Standart grafiği yardımıyla örneklerdeki bor konsantrasyonları ppm cinsinden hesaplanır.

5.11.7. Beyin glutatyon-S-transferaz aktivite tayini

Prensip: Bu tayin yöntemi GSH ve 1-kloro-2,4-dinitro-benzenin (CDNB) konjugasyonu ile meydana gelen ürünün, 340 nm'deki absorbansının spektrofotometrik olarak ölçülmesi temeline dayanır (Habig ve Jacoby, 1981).

Gerekli çözeltiler:

Sodyum fosfat tamponu (0,2 M, pH=6,5): 0,534g $Na_2HPO_4.2H_2O$ ve 2.3 g KH_2PO_4 ayrı ayrı bir miktar distile suda çözülür. Daha sonra birbirine karıştırılır ve distile su ile hacim 100 mL'ye tamamlanır (hacim 100 ml'ye tamamlanmadan önce pH kontrol edilir, pH 6,5 olacak şekilde ayarlanır) (+4°C'de saklanır).

Glutatyon (GSH) (60 mM): 1,84 g glutatyon bir miktar distile suda çözülür. Daha sonra hacmi 100 mL'ye tamamlanır (taze hazırlanır).

1-klor-2,4-dinitro-benzen (CDNB) (60 mM): Absolü etanolde taze hazırlanır. 1,22g CDNB tartılarak bir miktar etanolde çözülür. Daha sonra hacmi 100 mL'ye tamamlanır (taze hazırlanır).

Deneyin Yapılışı:

%10 gramlık doku homojenatı 4000 rpm'de 10 dk santrifüj edilir. Süpernatant alınarak serum fizyolojik ile 1/300 oranında seyreltilerek çalışılır. 2 adet deney tüpü kör ve numune olarak işaretlenir, aşağıdaki gibi çalışılır.

	Numune	Kör
Dilue süpernatant	0,5 mL	-
Serum fizyolojik	-	0,5 mL
Fosfat tamponu	1,5 mL	1,5 mL
GSH çözeltisi	0,05 mL	0,05 mL
CDNB çözeltisi	0,05 mL	0,05 mL
Distile Su	0,9 mL	0,9 mL
Toplam hacim	3 mL	3 mL

Karıştırılır. Karışımın 340 nm'de (25 °C) absorbansları 3 dakika süre (0, 1, 2, 3. dakikalarda) ile izlenir ve kaydedilir. Absorbans artışı hesaplanır. CDNB ve Glutatyon'nun konjugasyonu ile oluşan ürün için saptanmış olan ekstrinksiyon katsayısı (9,6 mM^{-1} x cm^{-1}) kullanılarak sonuçlar hesaplanır. Enzimsel konjugasyon sonuçlarından enzimsel olmayan konjugasyon değerleri çıkarılır. Sonuçlar U/mg protein cinsinden hesaplanır.

5.11.8. Beyin katalaz aktivite tayini

Prensip: H_2O_2'nin H_2O'ya dönüşüm reaksiyonunu katalaz enzimi katalizler. Bu reaksiyon 240 nm'de absorbansın azalması ile takip edilebilir. 1. dk'da absorbanstaki düşüş katalaz enzim aktivitesi ile ilgilidir (Aebi, 1974).

Gerekli çözeltiler:

Fosfat tamponu (50 mM, pH 7,0): a) 6,81 g KH_2PO_4 ve b)8,90 g $Na_2HPO_4.2H_2O$ tartılıp ayrı ayrı bir miktar distile suda çözülür. Daha sonra hacimleri distile su ile ayrı ayrı 1000 mL'ye tamamlanır. Kullanılacağı zaman a'dan 1 hacim b'den 1,5 hacim alınarak karıştırılır (pH 7,0 olmalı) (+4°C'de saklanır) (bakteriyal kontaminasyon olmadığı sürece fosfat tamponu stabildir, kullanılabilir)

H_2O_2 çözeltisi (30 mM) + Fosfat tamponu: Yoğunluğu d=1,11 g/mL olan, %30 g'lık H_2O_2 çözeltisinden 0,31 mL alınır ve 100 mL'ye 50 mM'lık fosfat tamponu (pH 7,0) ile seyreltilir (taze hazırlanır).

Doku homojenatı: Doku serum fizyolojik ile homojenize edilir. Gerekirse doku serum fizyolojik ile seyreltilebilir. Ön denemelerle dokunun ne kadar seyreltileceği daha önceden belirlenmelidir.

Deneyin Yapılışı:

%10 gramlık doku homojentı 4000 rpm'de 10 dk santrifüj edilir. Süpernatant alınarak serum fizyolojik ile 1/10, 1/20 veya 1/50 oranında seyreltilerek çalışılır. Süpernatant uygun olarak seyreltildikten sonra mutlaka 5-10 dakika içinde çalışılmalıdır. 2 adet deney tüpü kör ve numune olarak işaretlenir, aşağıdaki gibi çalışılır.

	Numune	Kör
Fosfat tamponu	-	0,2 mL
Dilue süpernatant	0,4 mL	0,4 mL
H_2O_2 çözeltisi + Fosfat tamponu	0,2 mL	-

Karıştırılır. 1 dk sonra absorbansları 240 nm'de okunarak kaydedilir. Sonuçlar ekstinksiyon katsayısı 0,004 (0,00394) mM^{-1}/mm^{-1} göz önüne alınarak U/mg protein cinsinden hesaplanır.

5.11.9. Beyin süperoksid dismutaz aktivite tayini

Prensip: SOD'un aktivitesi, riboflavin ile duyarlandırılmış o-dianisidinin fotooksidasyon hızını arttırma yeteneği olarak ölçülür. Riboflavinin floresans ışığı etkisiyle oluşturduğu $O_2^{\bullet -}$, ortamdaki SOD'un etkisiyle H_2O_2'ye dönüşür. H_2O_2 o-dianisidinle reaksiyona girerek renkli ürün oluşturur. SOD aktivitesi ne kadar fazla ise renkli ürün oluşumu da o kadar çok olur. Oluşan renkli ürünün absorbansı spektrofotometrik olarak 460 nm'de değerlendirilir (Mylorie ve ark., 1986).

Gerekli çözeltiler:

Fosfat tamponu (50 mM, pH 7,8): 0,697 g K_2HPO_4 ve 0,136 g KH_2PO_4 tartılır, ayrı ayrı bir miktar distile suda çözülür, birleştirilir ve distile su ile hacmi 100 mL'ye

tamamlanır. (Hacim 100 mL'ye tamamlanmadan pH kontrol edilir ve pH 7,8'e ayarlanır. 2°C de saklanır).

Fosfat tamponu + 0,1 mM'lık Na-EDTA: 3,7 mg Na-EDTA tartılarak bir miktar 50mM'lık fosfat tamponunda çözülür. Daha sonra aynı tampon ile hacmi 100 mL'ye tamamlanır.

Potasyum fosfat tamponu (10 mM, pH 7,5): 0,122 g K_2HPO_4 ve 0,041 g KH_2PO_4 tartılır, ayrı ayrı bir miktar distile suda çözülür, birleştirilir ve distile suyla hacmi 100 mL'ye tamamlanır. (Hacim 100 mL'ye tamamlanmadan pH kontrol edilir ve pH 7,5'e ayarlanır. 2°C de saklanır).

Riboflavin (0,2 mM): 7,5 mg riboflavin 100 mL potasyum fosfat tamponunda (10mM'lık, pH 7,5) çözülür.

o-dianisin (6 mM): 19 mg o-dianisin 10 mL distile suda çözülür.

SOD (120 IU/mL) stok standardı: Liofilize SOD standardı 120 IU/mL olacak şekilde soğuk distile suda çözülür. Bu stok standarttan uygun hacimler alınarak deney ortamında 3, 6, 9,12 ünite SOD olması sağlanır.

Deneyin Yapılışı:

%10 gramlık doku homojentı 4000 rpm'de 10 dk santrifüj edilir. Daha sonra süpernatant alınarak tam veya serum fizyolojik ile 1/10 oranında seyreltilerek çalışılır. Deney tüpleri numune, standart ve kör olmak üzere hazırlanır.

	Numune	Standart (3U)	Standart (6U)	Standart (9U)	Standart (12U)	Kör
Fosfat tamponu (pH 7,8)	2.6 mL	2.6 mL	2.6 mL	2.6 mL	2.6 mL	2.6 mL
o-dianisin	0,1 mL	0,1 mL	0,1 mL	0,1 mL	0,1 mL	0,1 mL
Distile su	-	0,075 mL	0,05 mL	0,025 mL	-	0,1 mL
Stok standardı (120 IU/mL)	-	0,025 mL	0,05 mL	0,075 mL	0,1 mL	-
Dilue süpernatant	0,1 mL	-	-	-	-	-

Her tüpe 0,2 mL riboflavin 30 sn. ara ile konulur, karıştırılır. Absorbansı 460 nm'de okunur. Ardından tüpler 20 W Floresans lamba bulunan kutu içinde oda sıcaklığında 8 dk inkübe edilir. Sonra tekrar 460 nm'de absorbanlar okunarak kaydedilir.

Not: Lamba 20 dk önce açılır ve ısınması sağlanır. Standart grafiği yardımıyla yapılan seyreltmeler göz önüne alınarak süpernatantın SOD aktivitesi U/mg protein.dk cinsinden hesaplanır.

5.11.10. Beyin doku faktörü aktivitesi tayini

Prensip: DF aktivitesi sağlıklı kişilerden alınan plazma kullanarak Quick metoduna göre tespit edilir (Ingram ve Hills, 1976). Doku homojenatı DF kaynağı olarak kullanılır. $CaCl_2$ ilavesinden sonra fibrin oluşumu için geçen süre tayin edilir. Aktivite süre ile ters orantılı olarak değişir.

Gerekli çözeltiler:

Sodyum sitrat çözeltisi (%3,8 g): 3,8 g sodyum sitrat bir miktar distile su ile çözülür ve distile su ile hacmi 100 mL'ye tamamlanır.

Plazma: Sağlıklı kişiden sitratlı kan (9mL kan + 1 mL %3,8 g'lık sitrat) alınarak plazması ayrılır.

Stok kalsiyum klorür çözeltisi (0,2 M): 2,22 g $CaCl_2$ bir miktar distile suda çözülür ve distile su ile hacmi 100 mL'ye tamamlanır.

Seyreltik kalsiyum klorür çözeltisi (0,02 M): 1 mL stok kalsiyum klorür çözeltisinin üzerine 9 mL distile su konulur, karıştırılır. 37 °C'de tutulur (taze hazırlanır).

Deneyin Yapılışı:

37 °C'lik su banyosunda, küçük bir deney tüpünün içine:

Doku homojenatı	0,1 ml
2 dk inkübe edilir	
Plazma	0,1 ml
Karıştırılır, 30 sn inkübe edilir	
0,02 M'lık $CaCl_2$ çözeltisi	0,1 ml
Karıştırılır, pıhtı oluşumu için geçen süre kronometre ile tayin edilir	

5.11.11. Beyin total antioksidan seviyesi tayini

Bu tayin için Rel Assay Diagnostics TAS kiti kullanılmıştır. 2,2-Azino-bis 3-etilbenzotiazolin 6-sülfonik asitin (ABTS) karakteristik renginin ağartılmasına dayandırılmaktadır. Numunede bulunan antioksidanlar, ağartma oranını konsantrasyonlarıyla orantılı bir derecede hızlandırır. Bu reaksiyon spektrofotometrik olarak izlenebilir ve ağartma hızı numunenin TAS'ı ile ters orantılıdır (Erel, 2004). Kitin çözeltileri kullanılmış ve kitin prosedürü uygulanmıştır.

Çözeltiler:

		Konsantrasyon
Reaktif 1	Tampon çözelti: Asetat tamponu	0,4 M pH 5,8
Reaktif 2	Prokromojen çözelti: ABTS	30 mM
Standart 1	Trolox	0,5 mM
Standart 2	Trolox	1 mM
Standart 3	Trolox	2 mM

Deneyin Yapılışı:

%10 g'lık doku homojenatı 4000 rpm'de 10 dk santrifüj edilerek süpernatant alınır ve aşağıdaki gibi çalışılır.

Süpernatant / Standart	18 µl
Reaktif 1	300 µl
Karıştırılır, 30 sn inkübe edildikten sonra 660 nm'de ilk absorbans okunur.	
Reaktif 2	45 µl
Karıştırılır, 5 dk 37 ºC'de veya 10 dk oda sıcaklığında inkübe edildikten sonra 660 nm'de son absorbans okunur.	
Son okunan absorbanstan ilk okunan absorbans değeri çıkarılır. Çizilen standart grafiği yardımıyla total antioksidan seviyesi mmol Trolox equiv/L olarak hesaplanır.	

5.11.12. Beyin total oksidan seviyesi tayini

Bu tayin için Rel Assay Diagnostics TOS kiti kullanılmıştır. Numunede içinde bulunan oksidanlar, ferröz iyon-o-dianisidin kompleksini ferrik iyonuna oksitler. Oksidasyon reaksiyonu, reaksiyon ortamında bulunan gliserol molekülleri tarafından güçlendirilir. Ferrik iyonu asidik ortamda ksinelol turuncu ile renkli bir kompleks oluşturur. Spektrofotometrik olarak ölçülebilen renk yoğunluğu, numunede bulunan oksidan moleküllerin toplam miktarı ile ilişkilidir (Erel, 2005). Kitin çözeltileri kullanılmış ve kitin prosedürü uygulanmıştır.

Çözeltiler:

		Konsantrasyon
Reaktif 1	Tampon çözelti: H_2SO_4	25 mM pH 1,75
Reaktif 2	Substrat çözelti: H_2SO_4 Ferröz iyon o-dianisidin	 25 mM pH 1,75 5 mM 10 nM
Standart 1	H_2O_2	5 µM
Standart 2	H_2O_2	10 µM
Standart 3	H_2O_2	20 µM

Deneyin Yapılışı:

%10 g'lık doku homojenatı 4000 rpm'de 10 dk santrifüj edilerek süpernatant alınır ve aşağıdaki gibi çalışılır.

Süpernatant / Standart	45 µl
Reaktif 1	300 µl
Karıştırılır, 30 sn inkübe edildikten sonra 530 nm'de ilk absorbans okunur.	
Reaktif 2	15 µl
Karıştırılır, 5 dk 37 ºC'de veya 10 dk oda sıcaklığında inkübe edildikten sonra 530 nm'de son absorbans okunur.	
Son okunan absorbanstan ilk okunan absorbans değeri çıkarılır. Çizilen standart grafiği yardımıyla total oksidan seviyesi µmol H_2O_2 Equiv/L olarak hesaplanır.	

5.12. Histolojik İnceleme

Deney gruplarından elde edilen beyin dokuları, %10'luk formaldehit çözeltisinde fikse edildi ve rutin histolojik doku takibinin ardından parafine gömüldü (Leica TP1020 ve EG1150H+C). Parafin bloklarından mikrotom (Leica RM 2125T) ile 5µm kalınlığında kesitler lam üzerine alınarak Hematoksilen-Eozin (H-E) boyası ile boyandı. Boyalı kesitlerin hipokampus (dentat girus (DG) ve kornu ammonis (KA)) ve korteks bölgelerinde ışık mikroskopik seviyede morfolojik analiz yapıldı (Olympus BX51, DP72) ve hücre ölümü riskinin bir işareti olduğu düşünülen koyu nöronlar değerlendirildi (Auer ve ark., 1985; Csordás ve ark., 2003; Vasilev ve ark., 2018).

5.13. İstatiksel Analiz

İstatistiksel analiz Graphpad Prism 6.0 (Graphpad Yazılım, San Diego, Ca, ABD) kullanılarak gerçekleştirilmiştir. Tüm veriler ortalama ± ortalama standart hata (SEM) olarak ifade edilmiştir. Biyokimyasal veri grupları Tukey çoklu karşılaştırma testleri ardından varyans analizi (ANOVA) ile karşılaştırılmış olup, $p<0,05$ istatistiksel olarak anlamlı kabul edilmiştir.

6. BULGULAR

6.1.Kan Parametreleri Sonuçları

AST, ALT, direkt bilirubin ve total bilirubin değerleri SKB grubunda kontrol grubuna göre anlamlı olarak artmıştır (Tablo 3).

KN ve maydanoz verilen SKB gruplarında total bilirubin hariç diğer değerler SKB grubuna göre anlamlı olarak düşük ancak kontrol grubu değerlerine göre anlamlı olarak yüksektir (Tablo 3).

Pazı verilen SKB gruplarında ise direk bilirubin hariç diğer değerler SKB grubuna göre anlamlı olarak düşük, ancak kontrol grubu değerlerine göre anlamlı olarak yüksektir (Tablo 3).

Tablo 3. AST, ALT, direkt bilirubin ve total bilirubin değerleri

	K	KN	SKB	SKB+KN	SKB+Pazı	SKB+MYZ
AST (U/L)	156,9 ± 6,2	145,6 ± 4,7	421,9 ± 17,4 ***	327,4 ± 16,2 ***, +++	319,2 ± 20,9 ***, +++	284,6 ± 10,5 ***, +++
ALT (U/L)	46,3 ± 2,2	39,1 ± 2,2	144,7 ± 7,5 ***	79,5 ± 6,7 **, +++	87,5 ± 6,7 ***, +++	87,01 ± 5,7 ***, +++
Direk Bilirubin (mg/dL)	0,16 ± 0,01	0,17 ± 0,01	4,79 ± 0,2 ***	3,99 ± 0,24 ***, +	4,1 ± 0,19 ***	3,8 ± 0,17 ***, ++
Total Bilirubin (mg/dL)	0,5 ± 0,04	0,54 ± 0,04	5,37 ± 0,22 ***	4,71 ± 0,26 ***	4,26 ± 0,3 ***, +	4,43 ± 0,27 ***

* p<0,05, ** p<0,01, *** p<0,001 kontrol grubuna göre, + p<0,05, ++ p<0,01, +++ p<0,001 SKB grubuna göre anlamlı. K: Kontrol, KN: Kudret narı, SKB: Safra kanalı bağlama, MYZ: Maydanoz, AST: Aspartat transaminaz, ALT: Alanin transaminaz

6.2. Beyin Dokusu Parametreleri

6.2.1. Total protein sonuçları

Beyin dokusunda total protein değerlerinde gruplar arasında anlamlı bir fark bulunamadı (Tablo 4, Şekil 11)

Tablo 4. Beyin dokusunda total protein değerleri (mg/g doku)

	K (n=8)	**K+KN** (n=8)	**SKB** (n=8)	**SKB+KN** (n=8)	**SKB + Pazı** (n=8)	**SKB + MYZ** (n=8)	**P (Anova)**
Ortalama değer	33,69	32,09	35,03	31,05	34,35	33,85	p>0,05
Standart hata	1,22	0,99	1,88	0,69	0,73	1,35	

K: Kontrol, **KN:** Kudret narı ekstresi, **SKB:** Safra kanalı bağlama yöntemi, **MYZ:** Maydanoz

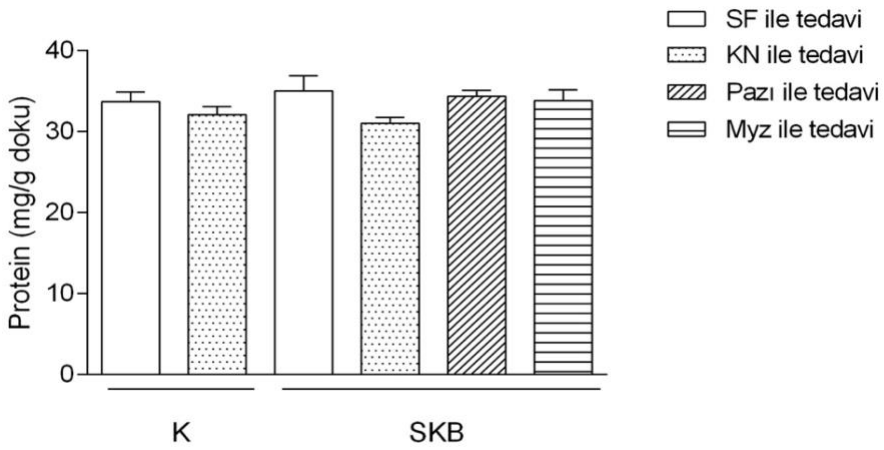

Şekil 11: Beyin dokusunda total protein değerlerinin grafiksel gösterimi. **K:** Kontrol, **KN:** Kudret narı ekstresi, **SKB:** Safra kanalı bağlama yöntemi, **MYZ**: Maydanoz

6.2.2. Glutatyon sonuçları

Beyin dokusunda GSH değerleri SKB grubunda kontrol grubuna göre anlamlı olarak azalmış, KN, pazı ve maydanoz verilen gruplarda ise SKB grubuna göre anlamlı olarak artmıştır (Tablo 5, Şekil 12)

Tablo 5. Beyin dokusunda GSH değerleri (µg/mg protein)

	K (n=8)	**K+KN** (n=8)	**SKB** (n=8)	**SKB+KN** (n=8)	**SKB + Pazı** (n=8)	**SKB + MYZ** (n=8)	**P (Anova)**
Ortalama değer	3,27	3,17	$1,94^{***}$	$3,17^{+++}$	$3,64^{+++}$	$3,64^{+++}$	p<0,05
Standart hata	0,16	0,18	0,11	0,18	0,19	0,21	

K: Kontrol, **KN:** Kudret narı ekstresi, **SKB:** Safra kanalı bağlama yöntemi, **MYZ**: Maydanoz
******* p <0,001 kontrole göre anlamlı, $^{+++}$ p <0,001 SKB'ye göre anlamlı

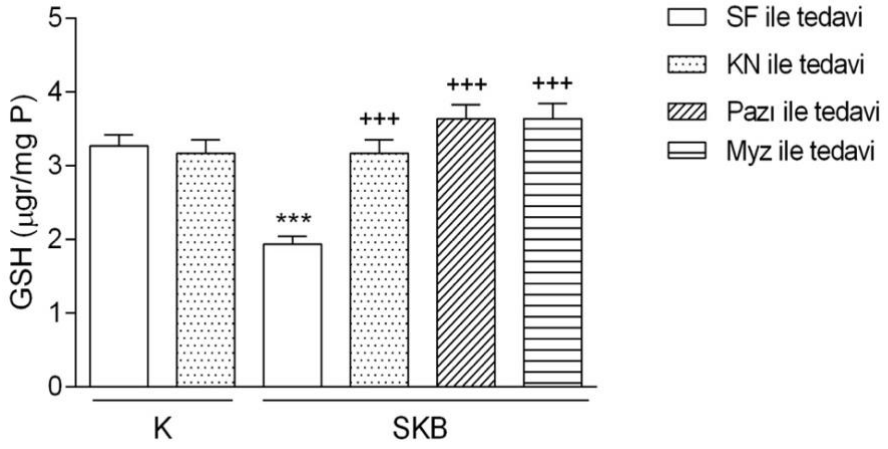

Şekil 12. Beyin dokusunda GSH değerlerinin grafiksel gösterimi. **K:** Kontrol, **KN:** Kudret narı ekstresi, **SKB:** Safra kanalı bağlama yöntemi, **MYZ**: Maydanoz. ******* p <0,001 kontrole göre anlamlı, $^{+++}$ p <0,001 SKB'ye göre anlamlı

6.2.3. Siyalik asit sonuçları

Beyin dokusunda SA değerleri SKB grubunda kontrol grubuna göre anlamlı olarak artmış, KN, pazı ve maydanoz verilen gruplarda ise SKB grubuna göre anlamlı olarak azalmıştır (Tablo 6, Şekil 13).

Tablo 6. Beyin dokusunda SA değerleri (g/mg protein)

	K (n=8)	**K+KN** (n=8)	**SKB** (n=8)	**SKB+KN** (n=8)	**SKB + Pazı** (n=8)	**SKB + Maydanoz** (n=8)	**P (Anova)**
Ortalama değer	18,90	16,48	32,11***	14,96^{+++}	19,16^{++}	20,00^{++}	p<0,05
Standart hata	2,03	1,48	3,14	0,98	1,85	3,22	

K: Kontrol, **KN:** Kudret narı ekstresi, **SKB:** Safra kanalı bağlama yöntemi, **MYZ:** Maydanoz
******* p <0,001 kontrole göre anlamlı, $^{++}$ p <0,01 $^{+++}$ p <0,001 SKB'ye göre anlamlı

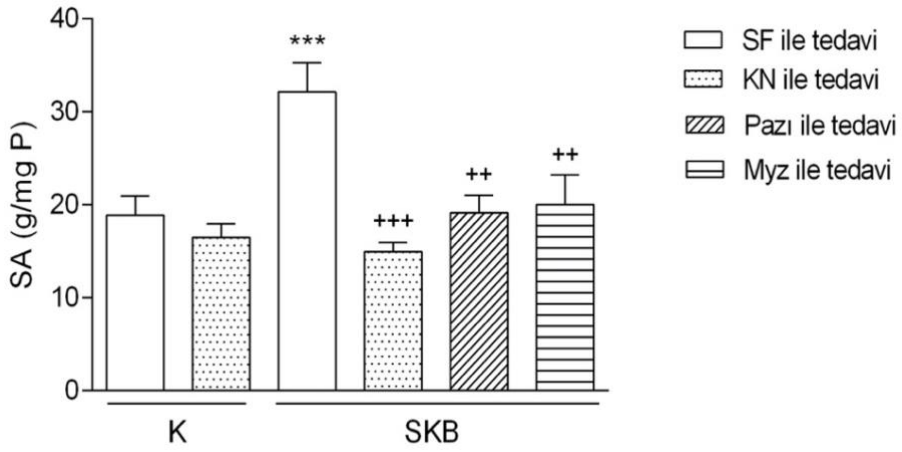

Şekil 13. Beyin dokusunda SA değerlerinin grafiksel gösterimi. **K:** Kontrol, **KN:** Kudret narı ekstresi, **SKB:** Safra kanalı bağlama yöntemi, **MYZ:** Maydanoz. *** p <0,001 kontrole göre anlamlı, $^{++}$ p <0,01 $^{+++}$ p <0,001 SKB'ye göre anlamlı

6.2.4. Lipid peroksidasyonu sonuçları

Beyin dokusunda LPO değerleri SKB grubunda kontrol grubuna göre anlamlı olarak artmış, KN, pazı ve maydanoz verilen gruplarda ise SKB grubuna göre anlamlı olarak azalmıştır (Tablo 7, Şekil 14)

Tablo 7. Beyin dokusunda LPO değerleri (nmol MDA/mg protein)

	K (n=8)	**K+KN** (n=8)	**SKB** (n=8)	**SKB+KN** (n=8)	**SKB + Pazı** (n=8)	**SKB + Maydanoz** (n=8)	**P (Anova)**
Ortalama değer	1,37	1,59	2,65***	1,44^{+++}	1,58^{++}	1,77^{+}	p<0,05
Standart hata	0,11	0,14	0,32	0,16	0,09	0,17	

K: Kontrol, **KN:** Kudret narı ekstresi, **SKB:** Safra kanalı bağlama yöntemi, **MYZ:** Maydanoz, MDA: Malondialdehit. ******* p <0,001 kontrole göre anlamlı, $^{+}$ p <0,05, $^{++}$ p <0,01, $^{+++}$ p <0,001 SKB'ye göre anlamlı

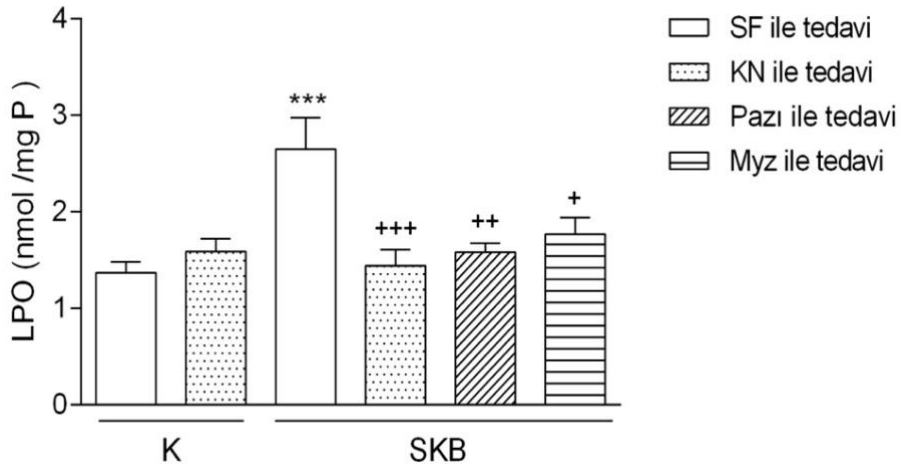

Şekil 14. Beyin dokusunda LPO değerlerinin grafiksel gösterimi. **K:** Kontrol, **KN:** Kudret narı ekstresi, **SKB:** Safra kanalı bağlama yöntemi, **MYZ:** Maydanoz. ******* p <0,001 kontrole göre anlamlı, $^{+}$p <0,05, $^{++}$ p <0,01, $^{+++}$ p <0,001 SKB'ye göre anlamlı

6.2.5. Nitrik oksit sonuçları

Beyin dokusunda NO değerleri SKB grubunda kontrol grubuna göre anlamlı olarak artmış, pazı, KN ve maydanoz verilen gruplarda ise SKB grubuna göre anlamlı olarak azalmıştır (Tablo 8, Şekil 15).

Tablo 8. Beyin dokusunda NO değerleri (nmol/mg protein)

	K (n=8)	**K+KN** (n=8)	**SKB** (n=8)	**SKB+KN** (n=8)	**SKB + Pazı** (n=8)	**SKB + Maydanoz** (n=8)	**P (Anova)**
Ortalama değer	2,87	2,51	3,93*	2,76^{++}	2,33^{+++}	2,65^{++}	p<0,05
Standart hata	0,19	0,12	0,30	0,14	0,12	0,31	

K: Kontrol, **KN:** Kudret narı ekstresi, **SKB:** Safra kanalı bağlama yöntemi, **MYZ:** Maydanoz
***** p <0,05 kontrole göre anlamlı, $^{++}$ p <0,01, $^{+++}$ p <0,001 SKB'ye göre anlamlı

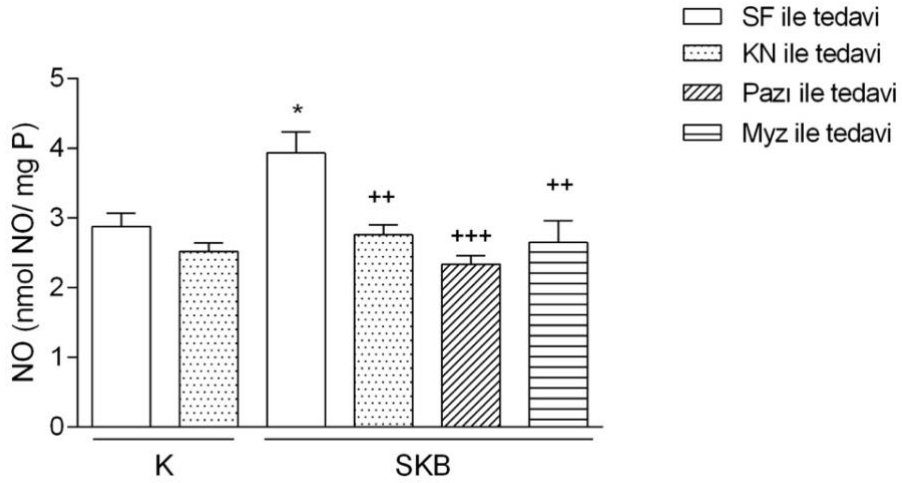

Şekil 15. Beyin dokusunda NO değerlerinin grafiksel gösterimi. **K:** Kontrol, **KN:** Kudret narı ekstresi, **SKB:** Safra kanalı bağlama yöntemi, **MYZ:** Maydanoz. ***** p <0,05 kontrole göre anlamlı, $^{+}$ p <0,05, $^{++}$ p <0,01, $^{+++}$ p <0,001 SKB'ye göre anlamlı

6.2.6. Bor sonuçları

Beyin dokusunda bor değerlerinde gruplar arası anlamlı bir fark bulunamadı (Tablo 9, Şekil 16)

Tablo 9: Beyin dokusunda bor değerleri (ppm)

	K (n=8)	**K+KN** (n=8)	**SKB** (n=8)	**SKB+KN** (n=8)	**SKB + Pazı** (n=8)	**SKB + Maydanoz** (n=8)	**P (Anova)**
Ortalama değer	3,73	2,86	3,33	2,73	2,97	2,83	p>0,05
Standart hata	0,34	0,31	0,25	0,49	0,28	0,31	

K: Kontrol, **KN:** Kudret narı ekstresi, **SKB:** Safra kanalı bağlama yöntemi, **MYZ:** Maydanoz

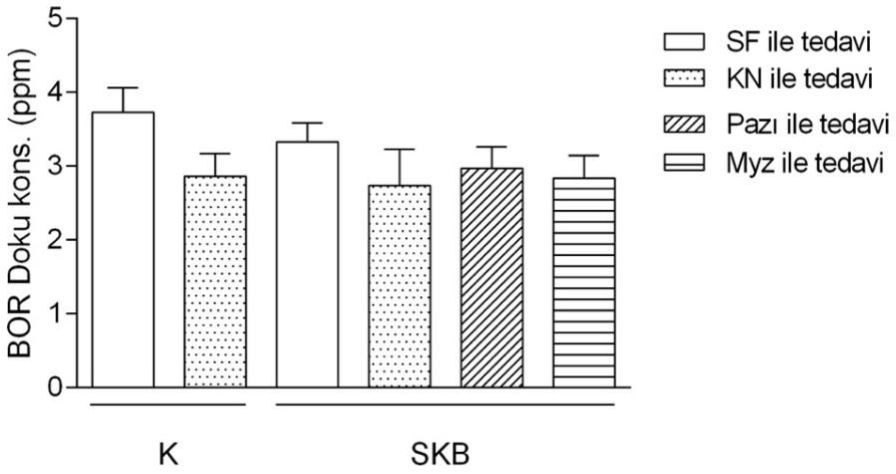

Şekil 16. Beyin dokusunda bor değerlerinin grafiksel gösterimi. **K:** Kontrol, **KN:** Kudret narı ekstresi, **SKB:** Safra kanalı bağlama yöntemi, **MYZ:** Maydanoz

6.2.7. Glutatyon-S-transferaz sonuçları

Beyin dokusunda GST değerlerinde gruplar arası anlamlı bir fark bulunamadı (Tablo 10, Şekil 17).

Tablo 10. Beyin dokusunda GST değerleri (U/mg protein)

	K (n=8)	**K+KN** (n=8)	**SKB** (n=8)	**SKB+KN** (n=8)	**SKB + Pazı** (n=8)	**SKB + Maydanoz** (n=8)	**P (Anova)**
Ortalama değer	0,07	0,08	0,08	0,07	0,07	0,08	p>0,05
Standart hata	0,004	0,003	0,002	0,003	0,004	0,004	

K: Kontrol, **KN:** Kudret narı ekstresi, **SKB:** Safra kanalı bağlama yöntemi, **MYZ:** Maydanoz

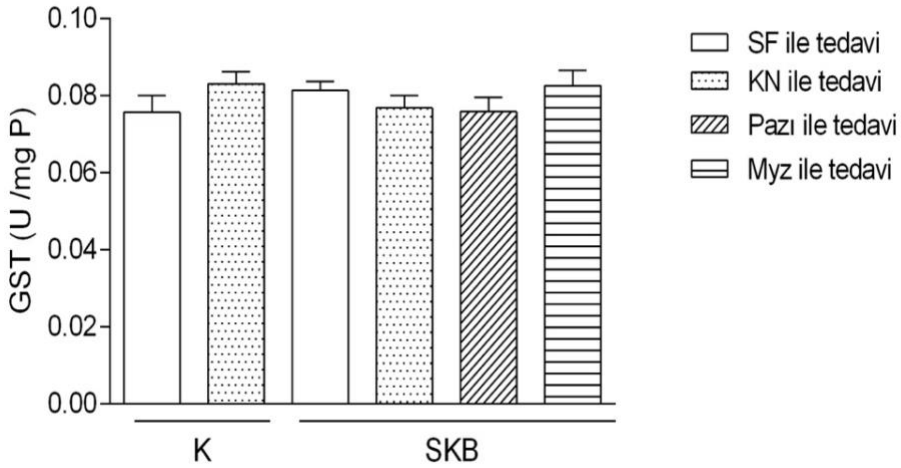

Şekil 17. Beyin dokusunda GST değerlerinin grafiksel gösterimi. **K:** Kontrol, **KN:** Kudret narı ekstresi, **SKB:** Safra kanalı bağlama yöntemi, **MYZ:** Maydanoz

6.2.8. Katalaz sonuçları

Beyin dokusunda KAT değerleri SKB grubunda kontrol grubuna göre anlamlı olarak azalmış, KN, pazı ve maydanoz verilen gruplarda ise SKB grubuna göre anlamlı olarak artmıştır (Tablo 11, Şekil 18).

Tablo 11. Beyin dokusunda KAT değerleri (kU/mg protein)

	K (n=8)	**K+KN** (n=8)	**SKB** (n=8)	**SKB+KN** (n=8)	**SKB + Pazı** (n=8)	**SKB + Maydanoz** (n=8)	**P (Anova)**
Ortalama değer	0,56	0,52	0,37**	0,52+	0,54++	0,54++	p<0,05
Standart hata	0,04	0,03	0,03	0,04	0,02	0,04	

K: Kontrol, **KN:** Kudret narı ekstresi, **SKB:** Safra kanalı bağlama yöntemi, **MYZ:** Maydanoz
****** p <0,01 kontrole göre anlamlı, + p <0,05, ++ p <0,01 SKB'ye göre anlamlı

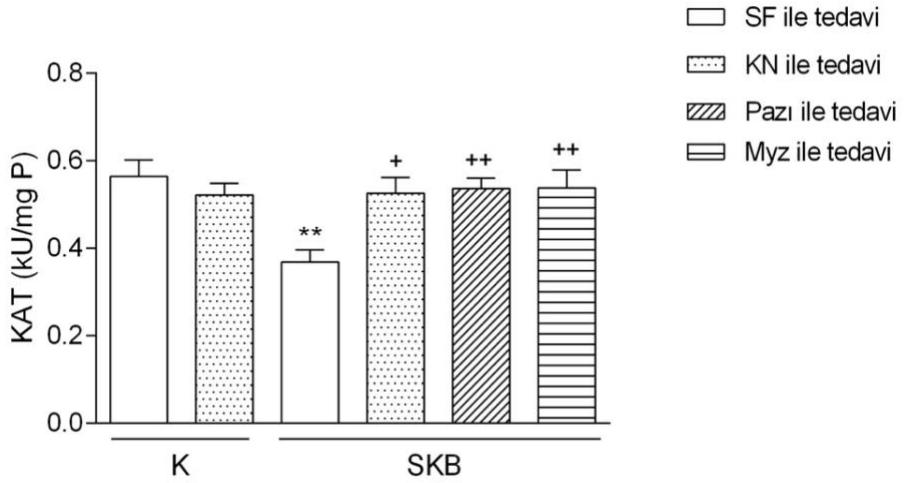

Şekil 18. Beyin dokusunda KAT değerlerinin grafiksel gösterimi. **K:** Kontrol, **KN:** Kudret narı ekstresi, **SKB:** Safra kanalı bağlama yöntemi, **MYZ:** Maydanoz. ****** p <0,01 kontrole göre anlamlı, $^{+}$ p <0,05, $^{++}$ p <0,01 SKB'ye göre anlamlı

6.2.9. Süperoksid dismutaz sonuçları

Beyin dokusunda SOD değerlerinde gruplar arası anlamlı bir fark bulunamadı (Tablo 12, Şekil 19)

Tablo 12. Beyin dokusunda SOD değerleri (U/mg protein)

	K (n=8)	**K+KN** (n=8)	**SKB** (n=8)	**SKB+KN** (n=8)	**SKB + Pazı** (n=8)	**SKB + Maydanoz** (n=8)	**P (Anova)**
Ortalama değer	1,35	1,42	1,33	1,27	1,33	1,32	p>0,05
Standart hata	0,09	0,06	0,13	0,04	0,07	0,08	

K: Kontrol, **KN:** Kudret narı ekstresi, **SKB:** Safra kanalı bağlama yöntemi, **MYZ:** Maydanoz

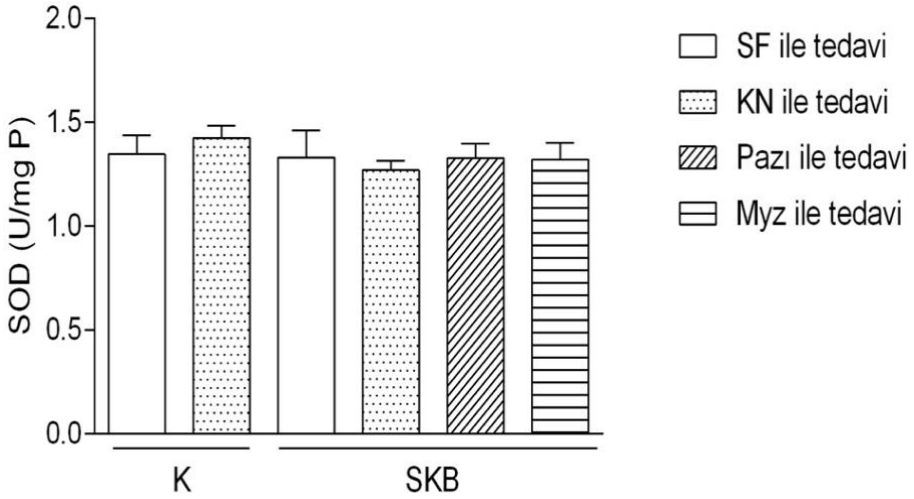

Şekil 19. Beyin dokusunda SOD değerlerinin grafiksel gösterimi. **K:** Kontrol, **KN:** Kudret narı ekstresi, **SKB:** Safra kanalı bağlama yöntemi, **MYZ:** Maydanoz

6.2.10.Doku faktörü sonuçları

Beyin dokusunda DF aktivitesi SKB, SKB+KN ve SKB+Pazı gruplarında kontrol grubuna göre anlamlı olarak azalmıştır (Tablo 13, Şekil 20).

Tablo 13. Beyin dokusunda DF aktivitesi (sn)

	K (n=8)	**K+KN** (n=8)	**SKB** (n=8)	**SKB+KN** (n=8)	**SKB + Pazı** (n=8)	**SKB + Maydanoz** (n=8)	**P (Anova)**
Ortalama değer	41,22	39,44	44,78*	44,78*	44,44*	42,00	p<0,05
Standart hata	0,78	0,80	0,83	0,52	0,71	0,80	

K: Kontrol, **KN:** Kudret narı ekstresi, **SKB:** Safra kanalı bağlama yöntemi, **MYZ:** Maydanoz
***** p <0,05 kontrole göre anlamlı

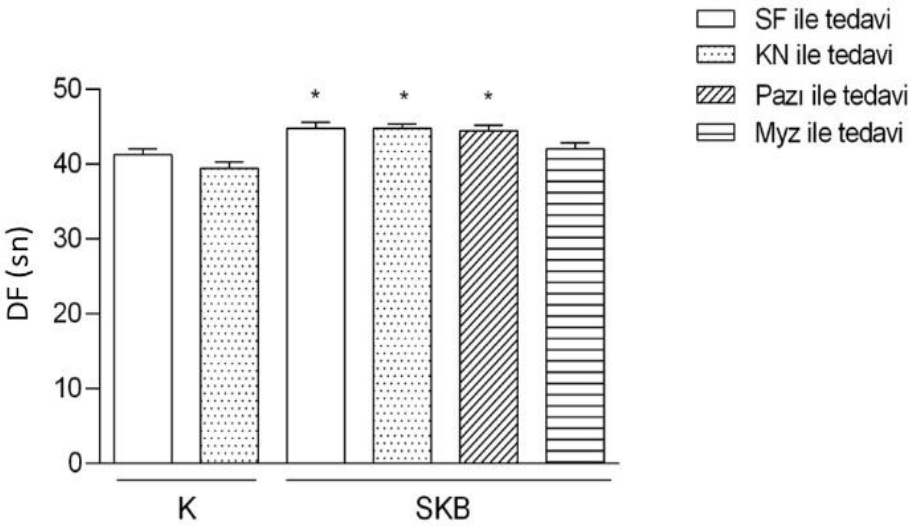

Şekil 20. Beyin dokusunda DF değerlerinin grafiksel gösterimi. **K:** Kontrol, **KN:** Kudret narı ekstresi, **SKB:** Safra kanalı bağlama yöntemi, **MYZ:** Maydanoz, *****p<0,05 kontrole göre anlamlı

6.2.11. Total antioksidan seviyesi sonuçları

Beyin dokusunda TAS değerleri kontrol grubuna göre SKB grubunda azalmasına bitki ekstresi verilen gruplarda SKB grubuna göre artmasına rağmen gruplar arasında anlamlı bir fark bulunamadı (Tablo 14, Şekil 21)

Tablo 14. Beyin dokusunda TAS değerleri (mM)

	K (n=8)	**K+KN** (n=8)	**SKB** (n=8)	**SKB+KN** (n=8)	**SKB + Pazı** (n=8)	**SKB + Maydanoz** (n=8)	**P (Anova)**
Ortalama değer	0,53	0,51	0,49	0,54	0,53	0,52	p>0,05
Standart hata	0,01	0,01	0,02	0,01	0,01	0,01	

K: Kontrol, **KN:** Kudret narı ekstresi, **SKB:** Safra kanalı bağlama yöntemi, **MYZ:** Maydanoz

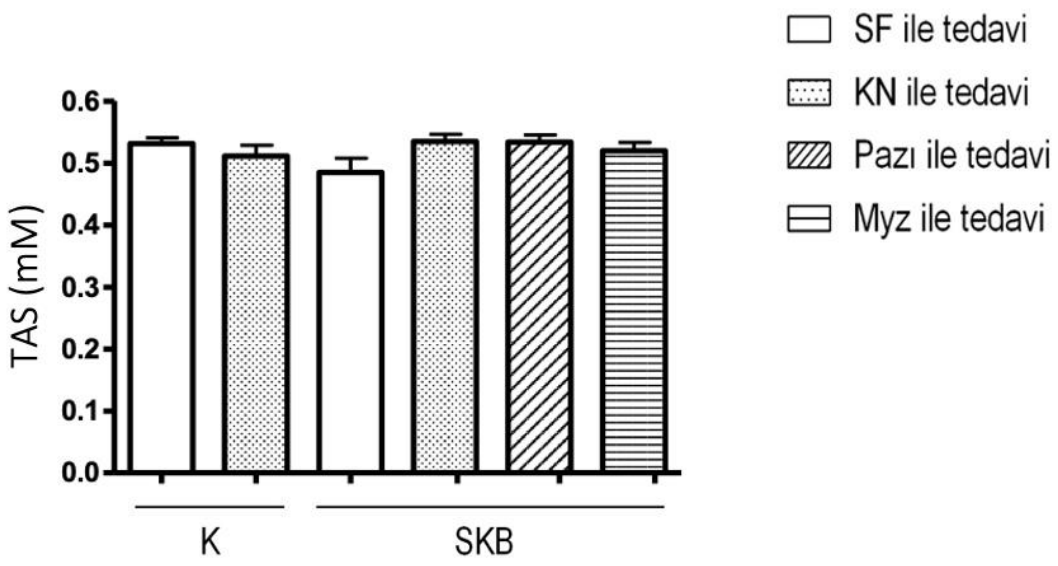

Şekil 21. Beyin dokusunda TAS değerlerinin grafiksel gösterimi. **K**: Kontrol, **KN:** Kudret narı ekstresi, **SKB:** Safra kanalı bağlama yöntemi, **MYZ:** Maydanoz

6.2.12. Total oksidan seviyesi sonuçları

Beyin dokusunda TOS değerleri kontrol grubuna göre SKB grubunda artmasına ve bitki ekstresi verilen gruplarda SKB grubuna göre azalmasına rağmen gruplar arasında anlamlı bir fark bulunamadı (Tablo 15, Şekil 22).

Tablo 15. Beyin dokusunda TOS değerleri (µM)

	K (n=8)	**K+KN** (n=8)	**SKB** (n=8)	**SKB+KN** (n=8)	**SKB + Pazı** (n=8)	**SKB + Maydanoz** (n=8)	**P (Anova)**
Ortalama değer	2,65	2,70	3,28	2,28	2,20	2,28	p>0,05
Standart hata	0,33	0,43	0,34	0,42	0,38	0,36	

K: Kontrol, **KN:** Kudret narı ekstresi, **SKB:** Safra kanalı bağlama yöntemi, **MYZ:** Maydanoz

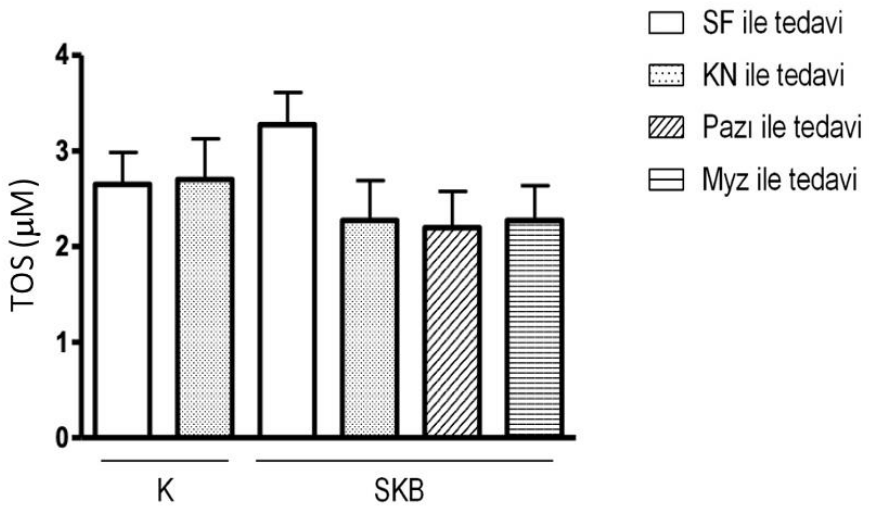

Şekil 22. Beyin dokusunda TOS değerlerinin grafiksel gösterimi. **K:** Kontrol, **KN:** Kudret narı ekstresi, **SKB:** Safra kanalı bağlama yöntemi, **MYZ:** Maydanoz

6.2.Beyin Dokusu Histoloji Sonuçları

H-E boyalı beyin kesitlerinin ışık mikroskobunda incelenmesi sonucu kontrol grubu nöronlarının mavi çekirdeği ve açıkça görülebilen sınırları olan yuvarlak veya oval şeklinde normal morfolojik görünümde olduğu saptanmıştır (Şekil 23). Kontrol ve kontrol + KN grupları arasında morfolojik açıdan anlamlı bir fark olmasa da kontrol + KN grubunda hafif düzeyde koyu ve ektopik nöronlar gözlemlenmiştir (Şekil 24). SKB grubunda ise hipokampus (DG, KA) ve kortekste bazı bölgelerdeki kan damarlarında dilatasyon, nöron kaybı, ektopik nöron ve koyu nöron sayısında artış, bazı nöronların nükleus ve sitoplazmasında belirsiz sınırlar tespit edilmiştir (Şekil 25). KN tedavisinden sonra hipokampus (DG, KA) ve korteks dokularında bazı bölgelerde kısmi nöron kaybı, ektopik ve koyu nöronlar hafif düzeyde görülse de genel morfolojinin kontrole yakın görünümde olduğu saptanmıştır (Şekil 26). SKB +Pazı grubunda, korteks bölgesinde yalnızca az sayıda koyu nöron gözlenirken, genel görünüm düzgün morfolijiye sahipti. Bazı ektopik ve koyu nöronlar ile kısmi nöron kaybı gözlenmesine rağmen, hipokampus bölgesinin genel görünümü kontrole yakın şekilde belirlendi (Şekil 27). SKB+maydanoz grubunda korteks bölgesinde hafif bir vasküler genişleme ve normal görünüme sahip nöronlar arasında bazı koyu nöronlar görülmüştür. Aynı grubun hipokampal bölgesindeki nöronların çoğunun düzenli morfolojide olduğu belirlenirken, özellikle DG bölgesinde az miktarda koyu ve

ektopik nöronlar tespit edilmiştir. Tüm beyin bölgeleri; korteks, DG ve KA'nın genellikle kontrol benzeri morfolojide olduğu görülürken, bazı bölgelerde ektopik ve koyu nöronlar da gözlemlenmiştir (Şekil 28).

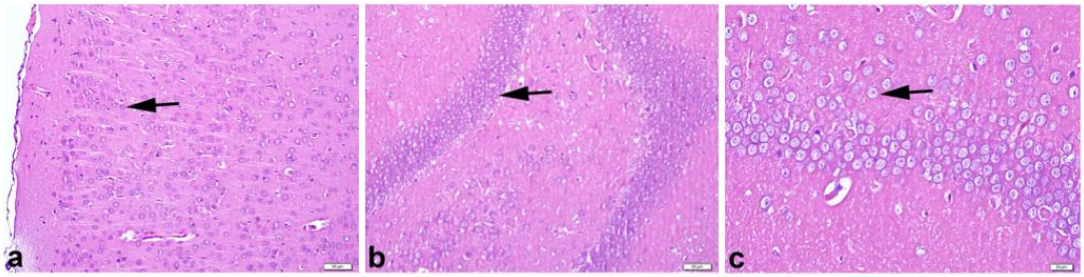

Şekil 23. Kontrol grubu histolojik incelemesi. **a:** korteks, **b:** dentat girus (DG), **c:** kornu ammonis (KA), Siyah ok: Yuvarlak veya oval şekilli normal morfolojiye sahip nöronlar. H-E boyama, x200 büyütme (a,b) ve x400 büyütme (c).

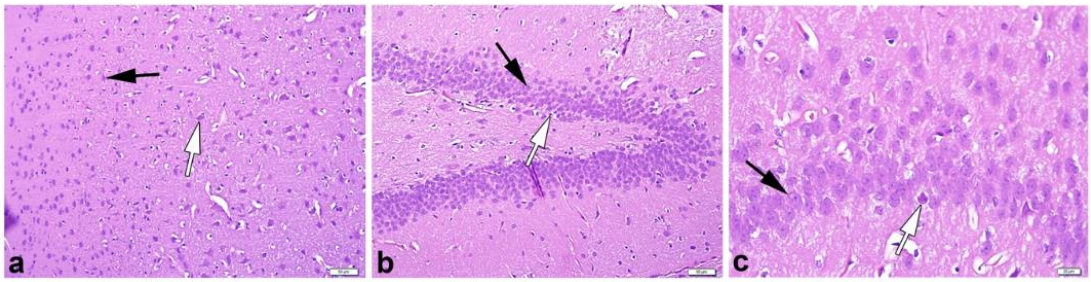

Şekil 24. Kontrol + KN grubu histolojik incelemesi. **a:** korteks, **b:** dentat girus (DG), **c:** kornu ammonis (KA), Siyah ok: Yuvarlak veya oval şekilli normal morfolojiye sahip nöronlar, Beyaz ok: koyu nöronlar. H-E boyama, x200 büyütme (a,b) ve x400 büyütme (c). KN: Kudret narı

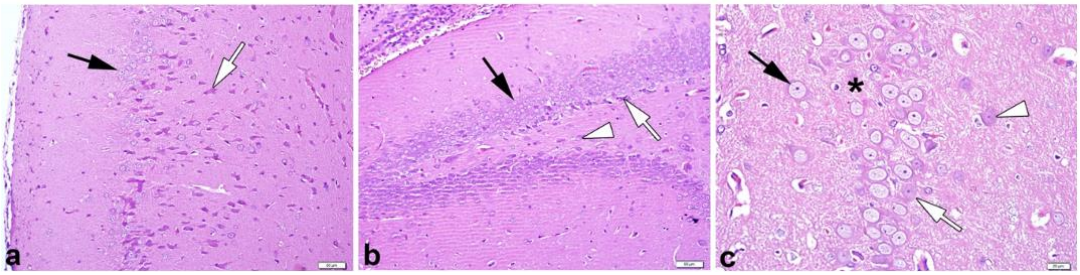

Şekil 25. SKB grubu histolojik incelemesi. **a:** korteks, **b:** dentat girus (DG), **c:** kornu ammonis (KA), Siyah ok: Yuvarlak veya oval şekilli normal morfolojiye sahip nöronlar, Beyaz ok: koyu nöronlar, Beyaz ok ucu: Ektopik nöronlar, *:nöron kaybı.H-E boyama, x200 büyütme (a, b) ve x400 büyütme (c). SKB: Safra kanalı bağlama

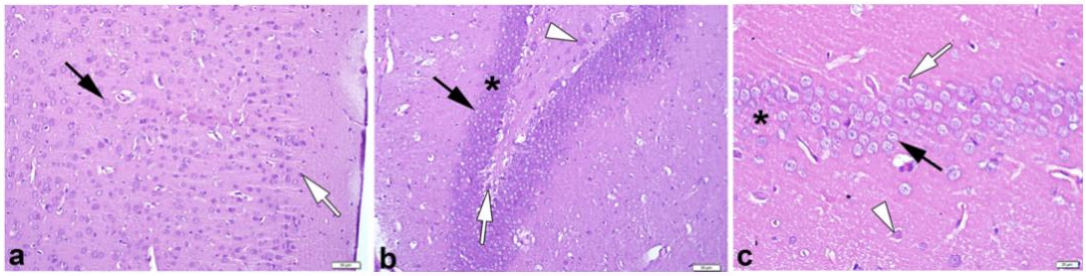

Şekil 26. SKB + KN grubu histolojik incelemesi. **a:** korteks, **b:** dentat girus (DG), **c:** kornu ammonis (KA), Siyah ok: Yuvarlak veya oval şekilli normal morfolojiye sahip nöronlar, Beyaz ok: koyu nöronlar, Beyaz ok ucu: Ektopik nöronlar, *:nöron kaybı. H-E boyama, x200 büyütme (a, b) ve x400 büyütme (c). SKB: Safra kanalı bağlama, KN: Kudret narı.

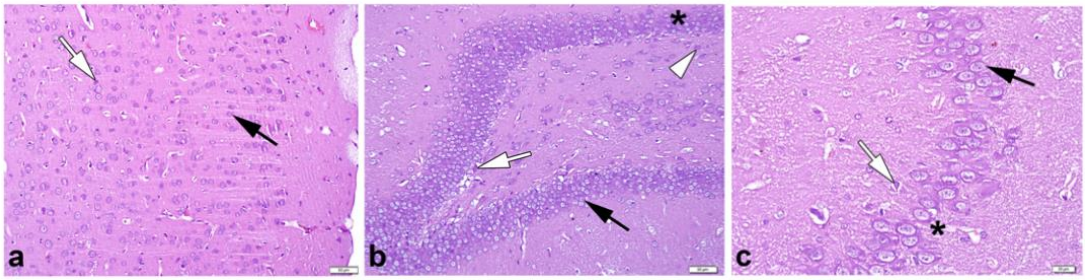

Şekil 27. SKB + pazı grubu histolojik incelemesi. **a:** korteks **b:** dentat girus (DG), **c:** kornu ammonis (KA), Siyah ok: Yuvarlak veya oval şekilli normal morfolojiye sahip nöronlar, Beyaz ok: koyu nöronlar, Beyaz ok ucu: Ektopik nöronlar, *:nöron kaybı. H-E boyama, x200 büyütme (a, b) ve x400 büyütme (c). SKB: Safra kanalı bağlama

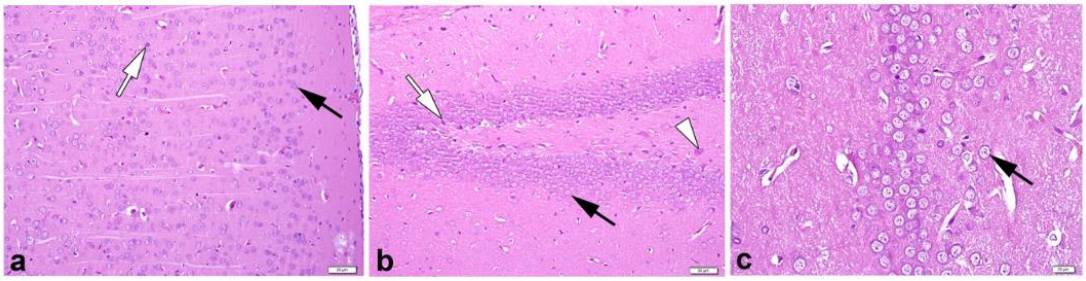

Şekil 28. SKB + MYZ grubu histolojik incelemesi. **a:** korteks, **b:**dentat girus (DG), **c:** kornu ammonis (KA), Siyah ok: Yuvarlak veya oval şekilli normal morfolojiye sahip nöronlar, Beyaz ok: koyu nöronlar, Beyaz ok ucu: Ektopik nöronlar. H-E boyama, x200 büyütme (a, b) ve x400 büyütme (c). SKB: Safra kanalı bağlama, MYZ: Maydanoz

7. TARTIŞMA ve SONUÇ

Dünya Sağlık Örgütü'ne göre tüm kronik karaciğer hastalıklarının nihai sonucu olan sirozdan her yıl yaklaşık 800 bin kişi ölmektedir. Bu hastalık kronik karaciğer hasarına yanıt olarak normal karaciğer dokusunun fibroz doku ve rejeneratif nodüllerle yer değiştirmesi olarak tanımlanmaktadır (Marques ve ark., 2012; White, 2014). Fakat siroz sadece karaciğer merkezli bir hastalık değildir aynı zamanda vücutta birçok organı da etkileyebilmektedir. Bunlardan birisi de beyindir (D'Mello ve Swain, 2011). Sirozun beyin üzerine etkisi ve bunun önlenmesi ile ilgili pek çok çalışma yapılmaktadır.

Çalışmamızda SKB yöntemi sıçanlarda siroz oluşturmak için kullanılmış ve meydana gelen beyin hasarı incelenmiş, KN, pazı ve maydanoz gibi bitkilerin sulu ekstrelerinin olası koruyucu etkileri araştırılmıştır. SKB yöntemi deneysel siroz modeli oluşturmak için yaygın olarak kullanılan bir modeldir. Diğer yöntemlere göre daha uzun vadeli takip olasılığına sahip, kısa sürede sonuç veren ve hastalarla yüksek benzerliğe sahip bir model olduğu için çalışmamızda tercih edilmiştir (Lee. E ark., 2011; Liedtke ve ark., 2013; Tag ve ark., 2015a; Garrido ve ark., 2017). SKB sonucu oluşan kolestazla birlikte kolanjiositlerde hasar, proliferasyon, enflamasyon, intrahepatik safra kanallarında artış tetiklenirken beraberinde portal enflamasyon, fibrozis, hepatosit hasarı ve sonuçta da sekonder biliyer siroz meydana gelmektedir (Lazaridis ve ark., 2004).

SKB yöntemi deneysel olarak hem sıçanlarda hem farelerde kullanılan bir modeldir fakat sıçanların kullanımı safra kesesine sahip olmadıkları için ve fare gibi küçük hayvanlarda cerrahi komplikasyon riski arttığı için daha yaygındır (Starkel ve Leclercq, 2011; Mohammed ve Abu-Deif, 2018; Nevzorova ve ark., 2020). Bu sebeple çalışmamızda deney hayvanı olarak sıçan kullanılmıştır. Bununla birlikte günümüzde moleküler biyolojideki gelişmeler ve genetik olarak modifiye edilmiş fare türlerinin mevcudiyeti nedeniyle bu modelin fareler üzerinde kullanıldığı çalışmalar giderek artmaktadır (Georgiev ve ark., 2008; Secklehner ve Richardson, 2015).

Yapılan araştırmalarda SKB uygulanan hayvanlarda sirozun karakteristik özelliklerinin 28 günde oluştuğu bildirilmiştir (Colares ve ark., 2016) bu nedenle

çalışmamızda sıçanlar 28. günde dekapite edilmiştir. Literatüre baktığımızda deney sürelerini 28 gün olarak belirlemiş SKB uygulanan sıçanların beyin dokularını inceleyen birçok çalışma bulunmaktadır (García-Ayllón ve ark., 2008; Sheen ve ark., 2010; Zamanian ve ark., 2020). Fakat aynı zamanda bu süreyi daha kısa tutan araştırmacılar da mevcuttur (Chroni ve ark., 2006; Huang ve ark., 2009).

SKB ile ilgili tartışma

Karaciğer, hasara maruz kaldığında normal yapının ve fonksiyonun geri kazanılması için duruma lokal olarak enflamatuar bir cevap verir. Bu sürecin kronikleşmesi ile proenflamatuar sitokinlerin (TNF-α, IL-1 ve IL-6 gibi), enflamatuar hücrelerin seviyelerindeki artış sistemik enflamasyonu tetikler (Garcia-Martinez ve Cordoba, 2012). Yapılan çalışmalarda kronik karaciğer hastalarının dolaşımdaki proenflamatuar sitokin seviyelerinde artış gözlemlenmiştir (Tilg ve ark., 1992; Loftis ve ark., 2008; Barak ve ark., 2009; Goral ve ark., 2011).

Proenflamatuar sitokinlerin dışında birçok deneysel siroz çalışmasında karaciğer hasarının doğrulanması için kanda ALT, AST, bilirubin gibi parametrelere bakılmaktadır. Çalışmamızda SKB uygulanan sıçanların kanlarında ALT, AST, direkt bilirubin ve total bilirubin seviyelerinin kontrol grubuna göre anlamlı olarak arttığı gözlemlenmektedir. Bu bulgular SKB'li sıçanlarda meydana gelen karaciğer sirozunu doğrulamaktadır. Literatürü incelediğimizde de sonuçlarımızla paralel şekilde değişik çalışmalarda ALT, AST, total ve direkt bilirubin değerleri SKB uygulanan sıçanlarda kontrol gruplarına göre yüksek bulunmuştur (Huang ve ark., 2009; Leke ve ark., 2012; Jiang ve ark., 2018).

Ortaya çıkan karaciğer kaynaklı sistemik enflamasyon ve bağışıklık aktivasyonu beyin fonksiyonunda çeşitli değişikliklere neden olarak bilişsel işlev bozukluğu, sosyal uzaklaşma, motivasyon kaybı, değişen ruh hali gibi hastalık davranışlarına (sickness behavior) yol açabilmektedir (D'Mello ve Swain, 2011; Garcia-Martinez ve Cordoba, 2012).

Hosseini ve arkadaşları SKB uygulanan sıçanların hafıza, öğrenme ve lokomotor aktivitelerinde kontrol grubuna göre anlamlı bozulmalar gözlemlemiştir (Hosseini ve ark., 2014). Benzer şekilde yapılan diğer çalışmalarda ise SKB'nın sıçanlarda spatial

hafıza bozukluklarına neden olduğunu ortaya konulmuştur (Huang ve ark., 2009, Sheen ve ark., 2010).

Periferal organ enflamasyonunu beyinde meydana gelen fonksiyon değişikliklerine bağlayan mekanizmalar tam olarak anlaşılmamış olsa da yapılan çalışmalar sonucu bu iletişimden sorumlu 4 temel yol tanımlanmıştır. Bunlar nöral yol ile, SEH, CVO aracılığı ile ve monositlerin serebral infiltrasyonu ile gerçekleşen iletişim yollarıdır (D'Mello ve Swain, 2014).

Mikroglia gibi yerleşik beyin bağışıklık hücrelerinin aktivasyonu bu sinyalizasyon sürecinin anahtar bileşenidir. Fizyolojik koşullarda mikroglial aktivasyonu kısa ömürlüdür ve MSS'deki hasarın onarımına yardımcı olur. Fakat bu hücrelerin sistemik enflamasyonla beraber kronik olarak uyarılması MSS'de proenflamatuar sitokinlerlerin, mediatörlerin, NO ve serbest radikallerin seviyelerinde artışa neden olur. Bu moleküllerin artışı ile mikroglia aktivasyonu daha da tetiklenir ve MSS'de kronik bir nöroenflamasyon ve oksidatif stres durumu meydana gelerek nöron hasarına yol açabilir (Solleiro-Villavicencio ve Rivas-Arancibia, 2018).

SKB uygulanan sıçanlarda beyin dokusunda meydana gelebilecek oksidatif ve dejeneratif değişiklikleri tespit etmek amacıyla GSH, SA, LPO, NO, bor, GST, KAT, SOD ve DF gibi parametreler tayin edilmiştir. NO, SA, LPO düzeylerinde SKB grubunda kontrol grubuna göre anlamlı artma, GSH, KAT düzeylerinde ve DF aktivitesinde ise anlamlı azalma gözlemlenirken, bor, GST ve SOD gibi parametrelerde ise anlamlı farklılık tespit edilememiştir. Parametrelerdeki bu değişimlerin nedeni sirozla birlikte artan sistemik enflemasyonun beyni etkileyerek burada oksidatif stresi arttırması olabilir.

Enflamasyon ve oksidatif stres birbirini aktive edebilen yakından ilişkili patofizyolojik süreçlerdir. Enflamatuar hücreler, enflamasyon bölgesinde oksidatif strese yol açan bir dizi ROS veya reaktif nitrojen türlerinin (RNS) serbest bırakılmasına neden olurken, serbest radikal artışı da proenflamatuar gen ekspresyonunu tetikleyebilmektedir (Biswas, 2016)

Çalışmamızı destekler şekilde Chroni ve ark. çalışmalarında sıçanlara uygulanan SKB yöntemi ile beyindeki oksidatif stres arasındaki pozitif ilişkiyi ortaya koymuşlardır (Chroni ve ark, 2006). Konstantinou ve ark.'nın yaptığı çalışmada SKB ile muamele

edilen erişkin sıçanların serebral korteks ve orta beyin $O_2^{\cdot-}$ seviyeleri kontrol grubuna göre anlamlı şekilde artış göstermiştir (Konstantinou ve ark., 2008). Grintzalis ve ark. da SKB'li sıçanların beyinlerindeki $O_2^{\cdot-}$ seviyelerinin süreyle ilişkili olarak aşamalı şekilde arttığını raporlamışlardır (Grintzalis ve ark, 2009).

Ostadhadi ve ark. SKB'nin kemirgenlerde NOS'u ağırlıklı olarak da iNOS'u aktive ederek aşırı NO'nun üretimine neden olabileceğini ileri sürerken (Ostadhadi ve ark., 2016) Rodrigo ve ark. ise çalışmalarında SKB'nin sıçanların beyninde iNOS seviyelerini kontrol grubuna göre anlamlı olarak arttırdığını ve öğrenme kabiliyeti ile motor aktivitelerinde azalmaya neden olduğunu yayınlamışlardır (Rodrigo ve ark., 2010). Benzer şekilde Balasubramaniyan ve ark. da SKB uygulanan sıçan beyinlerinde NOS ekspresyonunda anlamlı artış gözlemlemişlerdir (Balasubramaniyan ve ark., 2012).

Çalışmamızı destekler şekilde Dhanda ve ark. çalışmalarında sıçanların beyin dokularında KAT, GPx, GR gibi antioksidan enzim aktivitelerinin ve GSH seviyelerinin SKB uygulanan sıçanlarda kontrol grubuna göre anlamlı olarak azaldığını, MDA ve nitrit seviyelerinin ise anlamlı olarak arttığını saptamışlardır (Dhanda ve ark., 2013). Cruz ve ark. benzer şekilde SKB'nin beyin KAT ve GPx enzim aktivitelerini azalmaya, MDA seviyelerinde yükselmeye neden olduğunu belirtmişlerdir (Cruz ve ark., 2007). Bu çalışmalar elde ettiğimiz bulguları destekler şekilde SKB uygulanan sıçanların beyin dokularında çeşitli antioksidan enzim seviyelerinde azalma olduğunu ortaya koymaktadır.

Bazı araştırmacılar ise deney hayvanlarına SKB yöntemi uyguladıkları çalışmalarında yukarıda belirtilen parametrelerin bazıları için farklı sonuçlar elde etmişlerdir. Huang ve ark. SKB'lı sıçanlarda kontrol grubuna göre beyin MDA, GSH seviyeleri ve GSH/GSSG oranları açısından anlamlı bir fark bulamadıklarını kaydetmişlerdir (Huang ve ark., 2009). Bunun nedeni yapılan çalışmanın deney süresindeki kısalık olabilir.

Çalışmamızda beyin dokularındaki SA seviyeleri tayin edilmiş ve SKB grubunda anlamlı bir artış gözlemlenmiştir. Bunun nedeni SKB'li sıçan beyin dokularındaki oksidatif stresin siyalidaz aktivitesini arttırması olabilir. Artan enzim aktivitesi glikokonjigatların uç kısımlarındaki SA kalıntılarının koparılmasını tetikleyerek SA

seviyelerinde artışa neden olabilmektedir. Literatüre baktığımızda oksidatif stresin desializasyonu arttırdığını destekleyen birçok çalışma vardır (Goswami ve ark., 2003; Goswami ve ark., 2007; Rajendiran ve ark., 2008). SA'ler hücre membranlarının önemli bileşenleridir dolayısıyla SKB'li sıçanlarda gözlemlenen SA seviyelerindeki artış beyin dokularındaki membran hasarının da işareti olabilir (Eguchi ve ark., 2005; Mehdi ve ark., 2012).

Yaptığımız çalışmada incelediğimiz diğer bir parametre ise DF aktivitesidir. DF koagülasyon sisteminin ana başlatıcısıdır ve yeterli bir hemostatik pıhtı normal yara iyileşme süreci için gereklidir (Hoffman, 2018). DF'nin doku dağılımı eşit olmamakla birlikte beyin, akciğer gibi vaskülarizasyonun fazla olduğu organlarda yüksek miktarda bulunmaktadır (Østerud ve Bjørklid, 2006; Emekli-Alturfan ve ark., 2007).

Çalışmamızda SKB'li grubun beyin dokularındaki DF aktivitesinin azaldığını tesbit edilmiştir. SKB'nin beyin hemostazında hasara neden olarak kanama riskini arttırabileceğine işaret etmektedir.

Çalışmamızda istatiksel olarak anlamlı olmasa da SKB grubunun beyin bor seviyelerinde kontrol grubuna göre yaklaşık %11'lik bir düşüş gözlemledik. Literatürde kronik karaciğer hastalıklarının borun emilimi üzerindeki etkisinin incelendiği bir çalışma bulunmamakla birlikte sirozun bağırsaklarda emilim bozukluğuna neden olabileceğini ileri süren kaynaklar bulunmaktadır (Matos ve ark., 2002; Stamoulis ve ark., 2007; Fukui ve Wiest, 2016). Çalışmamızda SKB grubunda gözlemlenen bor seviyelerindeki bu düşüklüğün nedeni sirozun bağırsaklardaki bor emiliminde azalmaya ya da böbrek hasarına bağlı idrarla atılımının artması olabilir.

Bitki ekstrelerinin etkisi ile ilgili tartışma

KN, pazı ve maydanoz antioksidan etkili bitkilerdir (Kubola ve Siriamornpun, 2008; Sacan ve Yanardag, 2010; Mara de Menezes Epifanio ve ark., 2020). Yapılarındaki biyoaktif bileşikler sayesinde ROS/RNS gibi serbest radikallerin süpürülmesinde, üretimlerinin baskılanmasında, endojen antioksidan bileşiklerin üretimlerinin uyarılmasında görev alırlar (Granato ve ark., 2018).

Bu nedenle çalışmamızda bitki ekstreleri verilen SKB gruplarında SKB grubuna göre gözlemlenen NO, SA, LPO düzeylerindeki anlamlı azalmanın ve GSH, KAT

seviyelerindeki anlamlı artışın nedeni bu bitkilerin antioksidan etkileri sayesinde beyinde artan oksidatif stresi azaltmaları olabilir.

Kudret narının etkisi ile ilgili tartışma

Karaciğer hasarlı farelerde KN'nin sulu ekstresinin serum AST, ALT ve NO seviyelerini, hepatik iNOS ekspresyonunu azalttığı aynı zamanda mitokontriyal ROS seviyesini anlamlı olarak düşürdüğü raporlanmıştır (Deng ve ark., 2017).

Benzer şekilde Chaudhari ve arkadaşları KN yaprak ekstresinin karaciğer hasarlı sıçanlarda artan serum AST, ALT ve total bilirubin seviyelerini anlamlı ölçüde azalttığını belirtmişlerdir (Chaudhari ve ark., 2009).

Yaptığımız çalışmada da benzer şekilde KN ekstresi verilen SKB'li sıçanların kan ALT, AST, direk bilirubin değerlerinde SKB grubuna göre anlamlı, total bilirubin seviyelerinde ise istatiksel olarak anlamlı olmasa da bir düşüş gözlemlenmiştir.

Kavitha ve ark.'larının yaptığı in vitro çalışmada KN yaprak ekstresinin sıçan beynindeki LPO'yu düşürdüğü ve oksidatif hasarı azalttığı ortaya konulmuştur (Kavitha ve ark., 2011).

KN ekstresinin hiperamonyemik sıçanların beyin ve karaciğer dokularında düşen KAT, GSH, SOD ve GPx değerlerini anlamlı olarak arttırdığını aynı zamanda da bu dokulardaki ve plazmadaki artan tiyobarbitürik asit reaktif madde (TBARS) seviyelerini anlamlı olarak azalttığı gözlemlenmiştir (Thenmozhi ve Subramanian, 2011).

Başka bir çalışmada ise Malik ve ark. global serebral iskemi reperfüzyon modeli uygulanan diyabetik farelerde KN'nin doza bağlı olarak beyin dokusunda artan TBARS seviyelerini azaltarak nörolojik hasarı hafiflettiğini ileri sürerlerken (Malik ve ark., 2011) Nerurkar ve ark. da KN'nin yüksek yağlı diyete bağlı oksidatif stres ve nöroenflamasyonu azalttığı bildirmişlerdir (Nerurkar ve ark., 2011).

Bu çalışmalarda ortak olarak KN'nin beyin dokusu üzerindeki oksidatif stresi azaltıcı etkisi ortaya konulmuştur. KN'nin bu etkisini destekler şekilde yaptığımız çalışmada bu bitkinin ekstresinin verildiği SKB'li sıçanların beyin dokularında SKB grubuna göre NO, SA, LPO düzeylerinde anlamlı azalma ve GSH, KAT seviyelerindeki anlamlı artış gözlemlenmiştir.

Pazının etkisi ile ilgili tartışma

Yaptığımız çalışmada pazı ekstresi verilen SKB'li sıçanların kan ALT, AST, total bilirubin değerlerinde SKB grubuna göre anlamlı, direk bilirubin seviyelerinde ise istatiksel olarak anlamlı olmasa da bir düşüş gözlemlenmiştir. Karaciğer hasarı oluşturulan sıçanlarda pazının karaciğer fonksiyonları üzerine etkisi araştırılan bir çalışmada bu bitkinin artmış serum AST, ALT seviyelerini anlamlı olarak düşürdüğü belirlenmiştir (Abdel-Rahman ve Abdel-Samea, 2016).

Çalışmamızda pazı ekstresi verilen SKB'li sıçanların beyin dokularında SKB grubuna göre NO, SA, LPO düzeylerinde anlamlı azalma ve GSH, KAT seviyelerindeki anlamlı artış gözlemlenmiştir. Bunun nedeni pazının içinde bulunan biyoaktif maddelerin beyin dokusunda SKB kaynaklı oksidatif stresi bastırmaları olabilir. Literatürde yaptığımız çalışmaya benzer bir çalışma bulunmasa da pazının çeşitli organlardaki antioksidan etkisini ortaya koyan çeşitli araştırmacılar bulunmaktadır.

Gezginci-Oktayoglu ve arkadaşları çalışmalarında hiperglisemik sıçanlarda pazı ekstresinin karaciğerde artan MDA ve MPO seviyelerini anlamlı olarak azalttığını, GSH seviyelerinin ise arttığı belirtmişlerdir (Gezginci-Oktayoglu ve ark., 2014).

Streptozotosin ile diyabet oluşturulmuş sıçanların kalp, aort ve korpus kavernosum dokularında azalan GSH seviyelerinin ve artan MDA ile NO seviyelerinin pazı ekstresi ile tedavi sonucunda bu parametrelerdeki değişimlerin ve diyabet kaynaklı oksidatif hasarın düzeldiğini gözlemlenmiştir (İpçi, 2010).

Oztay ve ark. pazı ekstresinin hiperglisemik sıçanların antioksidan sistemleri üzerindeki etkisini araştırmışlar ve bu ekstrenin akciğerde azalan GSH seviyelerini, KAT, SOD, GPx, GST aktivitelerini arttırırken MDA seviyelerini azalttığını ortaya koymuşlardır (Oztay ve ark., 2015). Benzer şekilde bir diğer çalışmada pazının kalp, böbrek ve karaciğer dokularında GSH, MDA seviyelerindeki, GST, GPx aktiviteleri üzerindeki anlamlı etkisi raporlanmıştır (Hamdiken ve Kechrid, 2017).

Maydanoz etkisi ile ilgili tartışma

Çalışmamızda maydanoz ekstresi verilen SKB'li sıçanların kan ALT, AST, direk bilirubin değerlerinde SKB grubuna göre anlamlı, total bilirubin seviyelerinde ise istatiksel olarak anlamlı olmasa da bir düşüş gözlemlenmiştir. Khalil ve arkadaşları da

çalışmalarında karaciğer hasarlı sıçanlarda maydanoz yağının serum ALT, AST, total bilirubin seviyelerini anlamlı olarak azalttığını raporlamışlardır (Khalil ve ark., 2015). Benzer şekilde Kamal ve arkadaşları da maydanoz ekstresi verilen karaciğer hasarlı sıçanlarda artmış serum AST, ALT seviyelerini anlamlı olarak azaldığını belirtmişlerdir (Kamal ve ark., 2014).

Yaptığımız çalışmada maydanoz ekstresi verilen SKB'li sıçanların beyin dokularında SKB grubuna göre NO, SA, LPO düzeylerinde anlamlı azalma ve GSH, KAT seviyelerindeki anlamlı artış gözlemlenmiştir. Bunun nedeni çalışmamızda kullanılan diğer bitki ekstrelerine benzer şekilde maydanozun içinde bulunan biyoaktif maddelerin beyin dokusundaki oksidatif stresi hafifletmeleri olabilir.

Çalışmamızda gözlemlenen maydanozun antioksidan etkisini destekler şekilde Fejes ve arkadaşları sıçan beyninde yaptıkları *in vitro* çalışmalarında maydanozun askorbik asit kaynaklı artan LPO üzerinde serbest radikal temizleyici ve antilipoperoksidan etkilere sahip olduğunu ortaya koymuşlardır (Fejes ve ark., 2000). Benzer şekilde Vora ve arkadaşları, maydanoz ekstresinin antioksidan etkisini araştırdıkları çalışmalarında beyin LPO seviyesinde anlamlı azalma ve antioksidan enzim aktivitelerinde artma saptamışlardır (Vora ve ark., 2009). Maodaa ve arkadaşları ise albino farelerde maydanoz suyunun kadmiyum nörotoksisitesine etkisini araştırdıkları çalışmalarında maydanoz suyu ile tedavi edilen farelerin beyin dokusundaki TBARS seviyelerinin anlamlı olarak azaldığını, GSH seviyelerinin ise anlamlı olarak arttığını gözlemlemişlerdir (Maodaa ve ark., 2016).

Çalışmamızda tesbit edilen KN, pazı ve maydanoz ekstreleri verilen SKB grubu sıçanlardaki SA seviyelerindeki anlamlı azalma beyin dokusunda oksidatif stresin azaldığının ve membran hasarının iyileştiğinin bir göstergesi olabilir.

Çalışmada incelediğimiz diğer bir parametre ise DF aktivitesidir. SKB'li sıçanların KN, pazı ve maydanoz ekstreleri ile tedavi edilmesi sonucu azalan DF aktivitesinde anlamlı bir değişme gözlemlenmemiştir.

İncelediğimiz total protein, SOD, GST, bor, TAS ve TOS parametrelerinde gruplar arası anlamlı bir fark bulunmamıştır.

Çalışmamızda KN, pazı ve maydanoz ekstrelerinin incelediğimiz oksidan-antioksidan parametreler üzerinde farklı etkilerinin olduğunu gözlemledik. KN ekstresi beyin

dokusundaki LPO, SA seviyelerini düşürmede daha etkili olurken pazı ekstresi NO seviyelerini düşürmede daha etkili olmuştur. KAT ve GSH seviyelerini yükseltmede ise pazı ve maydanoz ekstrelerinin KN ekstresine göre daha etkili olduğu gözlemlenmiştir. Literatürde çalışmamızda kullanılan KN, pazı ve maydanoz ekstrelerinin antioksidan etkilerini birlikte inceleyen başka bir çalışma bulunmamaktadır.

Histolojik verilerin tartışması

Yaptığımız histolojik analizlerde kontrol grubu sıçanlarının hipokampus ve korteks dokularındaki nöronların normal morfolojik görünümde olduğu gözlemlenirken SKB grubu sıçanlarının hipokampus ve korteks dokularında bazı bölgelerde kan damarlarında dilatasyon, nöron kaybı, ektopik nöron ve koyu nöron sayısında artış, bazı nöronların nükleus ve sitoplazmasında belirsiz sınırlar tespit edilmiştir. Yapılan araştırmalarda da SKB'nin nörodejenerasyonu, nekrozu tetiklediği ortaya konmuştur (Dhanda ve Sandhir, 2015; Eslimi-Esfahani ve ark., 2019; Golshani ve ark., 2019).

KN, maydanoz ve pazı ile tedavi edilen gruplar arasında histolojik açıdan belirgin bir fark bulunamamıştır. Bununla birlikte bitki ekstrelerinin verildiği gruplarda beyin dokularındaki genel morfolojinin kontrole yakın görünümde olduğu saptanmıştır. Başka bir deyişle bitki ekstelerinin verilmesi ile beyin dokusundaki SKB kaynaklı hasarın azaldığı gözlemlenmiştir. Bu veriler biyokimyasal verilerimizi destekler niteliktedir.

Sonuç

Sonuç olarak çalışmamızda elde ettiğimiz veriler, KN, pazı ve maydanoz ekstrelerinin antioksidan özelliğe sahip olduğunu ve sıçanların beyin dokularında meydana gelen siroza bağlı oksidan hasarın gerilemesinde etkili olduğunu ortaya koymaktadır. Bu nedenle bu bitki ekstrelerinin sirozda beyin hasarına karşı farklı tedavi yaklaşımlarının ve yeni terapötik hedeflerin geliştirilmesinde alternatif olabileceğinin düşüncesindeyiz.

8. KAYNAKLAR

Abdel-Rahman AN, Abdel-Samea RR. Curative activity of Beta vulgaris var. cicla and Sonchus oleraceus leaves against CCl4 induced hepatotoxicity in male rats. Poster session presented at: World Congress on Public Health and Nutrition; 2016, Mar 10-12; Madrid, Spain.

Abreu IA, Cabelli DE. Superoxide dismutases-a review of the metal-associated mechanistic variations. Biochim. Biophys. Acta. 2010;1804(2):263-74.

Ackerman S. Discovering the Brain. Washington, DC, USA: National Academies Press; 1992, p:13-33. (https://www.ncbi.nlm.nih.gov/books/NBK234157/).

Aebi H. Catalase in vitro. Methods Enzymol. 1974;105: 121-6.

Akıncı A, Eşrefoğlu M, Taşlıdere E, Ateş B. Petroselinum crispum is effective in reducing stress-induced gastric oxidative damage. Balkan Med. J. 2017;34(1):53-9.

Albillos A, Lario M, Álvarez-Mon M. Cirrhosis-associated immune dysfunction: distinctive features and clinical relevance. J. Hepatol. 2014;61(6):1385-96.

Alibaş İ, Okursoy R. Karalahana (Brassica oleracea L. var. acephala), pazı (Beta vulgaris L. var. cicla) ve ıspanak (Spinacia oleracea L.) yapraklarının bazı teknik özellikleri. Uludag Üniv. Ziraat Fak. Derg. 2012; 26(1): 39-48.

Allam AA, Maodaa SN, Abo-Eleneen R, Ajarem J. Protective effect of parsley juice (Petroselinum crispum, Apiaceae) against cadmium deleterious changes in the developed albino mice newborns (Mus musculus) brain. Oxid. Med. Cell. Longev. 2016;2016:1-15.

Amaral AB, da Silva MV, da Silva Lannes SC. Lipid oxidation in meat: mechanisms and protective factors – a review Food Sci. Technol. 2018; 38:1-15.

Angeli P, Bernardi M, Villanueva C, Francoz C, Mookerjee RP, Trebicka J, Krag A, Laleman W, Gines P. EASL clinical practice guidelines for the management of patients with decompensated cirrhosis. J. Hepatol. 2018;69(2):406-60.

Aryal S, Baniya MK, Danekhu K, Kunwar P, Gurung R, Koirala N. Total phenolic content, flavonoid content and antioxidant potential of wild vegetables from western nepal. Plants (Basel). 2019;8(4):1-12.

Arzumanian V, Stankevicius E, Laukeviciene A, Kevelaitis E. Azoto oksido sinteze ir veikimo mechanizmai lastelese [Mechanisms of nitric oxide synthesis and action in cells]. Medicina (Kaunas). 2003;39(6):535-41.

Assimakopoulos SF, Mavrakis AG, Grintzalis K, Papapostolou I, Zervoudakis G, Konstantinou D, Chroni E, Vagianos CE, Georgiou C. Superoxide radical formation in diverse organs of rats with experimentally induced obstructive jaundice. Redox Rep. 2008;13:179-84.

Atalan N. Hemostaz. GKDA Derg. 2013;19(3):109-12.

Auer RN, Kalimo H, Olsson Y, Siesjö BK. The temporal evolution of hypoglycemic brain damage. I. Light- and electron-microscopic findings in the rat cerebral cortex. Acta Neuropathol. 1985;67(1-2):13-24.

Awe EO, Banjoko SO. Biochemical and haematological assessment of toxic effects of the leaf ethanol extract of Petroselinum crispum (Mill) Nyman ex A.W. Hill (Parsley) in rats. BMC Complement. Altern. Med. 2013;13:1-6.

Ayala A, Muñoz MF, Argüelles S. Lipid peroxidation: production, metabolism, and signaling mechanisms of malondialdehyde and 4-hydroxy-2-nonenal. Oxid. Med. Cell. Longev. 2014;2014:1-31.

Aydın O, Madi B, Alpanda S, Sazcı A. Meb Okul öncesi eğitim programı'nın nörogelişimsel açıdan değerlendirilmesi. M.Ü. Atatürk Eğt. Fak. Eğitim Bilimleri Dergisi. 2012;36:69-93.

Azhari H, Swain MG. Role of peripheral ınflammation in hepatic encephalopathy. J. Clin. Exp. Hepatol. 2018;8(3):281-5.

Bai J, Zhu Y, Dong Y. Response of gut microbiota and inflammatory status to bitter melon (Momordica charantia L.) in high fat diet induced obese rats. J. Ethnopharmacol. 2016;194:717-26.

Bajic VP, Van Neste C, Obradovic M, Zafirovic S, Radak D, Bajic VB, Essack M, Isenovic ER. Glutathione "Redox Homeostasis" and its relation to cardiovascular disease. Oxid. Med. Cell. Longev. 2019;2019:1-14.

Balasubramaniyan V, Wright G, Sharma V, Davies NA, Sharifi Y, Habtesion A, Mookerjee RP, Jalan R. Ammonia reduction with ornithine phenylacetate restores brain eNOS activity via the DDAH-ADMA pathway in bile duct-ligated cirrhotic rats.

Am J. Physiol. Gastrointest Liver Physiol. 2012;302(1): G145-52.

Balcı-Fidancı Ş. eNOS T786C ve G894T Polimorfizmlerinin Koroner Arter Hastalığında Risk Olarak Değerlendirilmesi. Mersin Üniversitesi Sağlık Bilimleri Enstitüsü, Yüksek Lisans Tezi, 2012, Mersin (Danışman: Prof. Dr. Lülüfer Tamer Gümüş)

Balcı-Fidancı Ş, Tamer-Gümüş L. Nitrik oksit ölçüm yöntemleri. Mersin Üniv. Sağlık Bilim Derg. 2011;4(3):1-8

Bao B, Chen YG, Zhang L, Na Xu YL, Wang X, Liu J, Qu W. Momordica charantia (Bitter Melon) reduces obesity-associated macrophage and mast cell infiltration as well as inflammatory cytokine expression in adipose tissues. PLoS One. 2013;8(12):1-13.

Barak V, Selmi C, Schlesinger M, Blank M, Agmon-Levin N, Kalickman I, Gershwin ME, Shoenfeld Y. Serum inflammatory cytokines, complement components, and soluble interleukin 2 receptor in primary biliary cirrhosis. J. Autoimmun. 2009;33(3-4):178-82.

Beloin N, Gbeassor M, Akpagana K, Hudson J, de Soussa K, Koumaglo K, Arnason JT. Ethnomedicinal uses of Momordica charantia (Cucurbitaceae) in Togo and relation to its phytochemistry and biological activity. J. Ethnopharmacol. 2005;96(1-2):49-55.

Benzie IF. Lipid peroxidation: a review of causes, consequences, measurement and dietary influences. Int. J. Food Sci. Nutr. 1996;47(3):233-61.

Beutler E. Glutathione in Red Cell Metabolism: A manual of Biochemical methods. 2nd ed. New York: Grune and Stratton; 1975, p:112-114.

Biswas SK. Does the Interdependence between oxidative stress and inflammation explain the antioxidant paradox? Oxid. Med. Cell. Longev. 2016; 2016: 5698931.

Bleibel W, Al-Osaimi AM. Hepatic encephalopathy. Saudi J. Gastroenterol. 2012;18(5):301-9.

Bolkent S, Yanardağ R, Tabakoğlu-Oğuz A, Ozsoy-Saçan O. Effects of chard (Beta vulgaris L. var. Cicla) extract on pancreatic B cells in streptozotocin-diabetic rats: a morphological and biochemical study. J. Ethnopharmacol. 2000;73(1-2):251-9.

Bortolotti M, Mercatelli D, Polito L. Momordica charantia, a nutraceutical approach for ınflammatory related diseases. Front. Pharmacol. 2019;10:1-17.

Bui T, Das JM. Neuroanatomy, Cerebral Hemisphere. In: StatPearls [Internet]. Treasure Island (FL): StatPearls Publishing; 2019.

Butenas S. Tissue factor structure and function. Scientifica (Cairo). 2012;2012:1-15.

Butterworth RF, Norenberg MD, Felipo V, Ferenci P, Albrecht J, Blei AT. Experimental models of hepatic encephalopathy: ISHEN guidelines. Liver Int. 2009;29:783-8.

Butterworth RF. The liver-brain axis in liver failure: neuroinflammation and encephalopathy. Nat Rev Gastroenterol Hepatol. 2013;10(9):522-8.

Büyükafşar K. Nitrik oksidin fizyolojik ve fizyopatolojik olaylardaki rolü. Türk farmakoloji derneği farmakoloji eğitim sempozyumları programı nitrik oksidin farmakolojisi, Mersin seminer özetleri Mayıs 2005:2-20.

Campbell NA, Reece JB. Biyoloji. Çeviren: Gündüz E, Demirsoy A, Türkan İ. 6. Basım, Palme Yayıncılık, Ankara; 2010, s:1022-56.

Celik T, Gören MZ, Cinar K, Gürdal H, Onder FO, Tan A, Terzioğlu B, Bozdayi AM, Bozkaya H, Uzunalimoğlu O, Yurdaydin C. Fatigue of cholestasis and the serotoninergic neurotransmitter system in the rat. Hepatology. 2005;41:731-7.

Chaturvedi P, George S, Milinganyo M, Tripathi YB. Effect of Momordica charantia on lipid profile and oral glucose tolerance in diabetic rats. Phytother. Res. 2004;18(11):954-6.

Chaturvedi P, George S. Momordica charantia maintains normal glucose levels and lipid profiles and prevents oxidative stress in diabetic rats subjected to chronic sucrose load. J. Med. Food. 2010;13(3):520-7.

Chaudhari B, Chaware V, Joshi Y, Biyani K. Hepatoprotective activity of hydroalcoholic extract of *Momordica charantia* Linn. leaves against carbon tetra chloride induced hepatopathy in rats. Int. J. ChemTech. Res. 2009;1:355–8

Chen X, Varki A. Advances in the biology and chemistry of sialic acids. ACS Chem. Biol. 2010;5(2):163-76.

Chen YC, Sheen JM, Tain YL, Chen CC, Tiao MM, Huang YH, Hsieh CS, Huang LT. Alterations in NADPH oxidase expression and blood–brain barrier in bile duct ligation-treated young rats: Effects of melatonin. Neurochem. Int. 2012;60:751-58.

Cheng HL, Kuo CY, Liao YW, Lin CC. EMCD, a hypoglycemic triterpene isolated from Momordica charantia wild variant, attenuates TNF-α-induced inflammation in FL83B cells in an AMP-activated protein kinase-independent manner. Eur. J. Pharmacol. 2012;689(1-3):241-8.

Chroni E, Patsoukis N, Karageorgos N, Konstantinou D, Georgiou C. Brain oxidative stress ınduced by obstructive jaundice in rats. J. Neuropathol. Exp. Neurol. 2006; 65: 193-8.

Chu AJ. Tissue factor mediates inflammation. Arch. Biochem. Biophys. 2005;440(2):123-32.

Chu AJ. Tissue factor, blood coagulation, and beyond: an overview. Int. J. Inflam. 2011;2011:1-30.

Cimmino G, Cirillo P. Tissue factor: newer concepts in thrombosis and its role beyond thrombosis and hemostasis. Cardiovasc. Diagn. Ther. 2018;8(5):581-93.

Colares JR, Schemitt EG, Hartmann RM, Licks F, Soares MD, Bosco AD, Marroni NP. Antioxidant and anti-inflammatory action of melatonin in an experimental model of secondary biliary cirrhosis induced by bile duct ligation. World J. Gastroenterol. 2016;22(40):8918-28.

Costa JG, Nascimento EM, Campos AR, Rodrigues FF. Antibacterial activity of Momordica charantia (Curcubitaceae) extracts and fractions. J. Basic Clin. Pharm. 2010;2(1):45-51.

Criado M, Flores O, Ortíz MC, Hidalgo F, Rodríguez-López AM, Eleno N, Atucha NM, Sánchez-Rodríguez A, Arévalo M, Garcia-Estañ J, López-Novoa JM. Elevated glomerular and blood mononuclear lymphocyte nitric oxide production in rats with chronic bile duct ligation: role of ınducible nitric oxide synthase activation. Hepatology. 1997;26:268-76.

Cruz A, Túnez I, Martínez R, Muñoz-Castañeda JR, Ramírez LM, Recio M, Ochoa L, Arjona A, Montilla P, Muntané J, Padillo FJ. Melatonin prevents brain oxidative stress induced by obstructive jaundice in rats. J. Neurosci. Res. 2007;85(16):3652-6.

Csordás A, Mázló M, Gallyas F. Recovery versus death of "dark" (compacted) neurons in non-impaired parenchymal environment: light and electron microscopic observations. Acta Neuropathol. 2003;106(1):37-49.

Çelik F, Tekin F, Ünal NG, Özütemiz Ö. Karaciğer sirozlu 225 hastanın retrospektif irdelenmesi: Tek merkez deneyimi. Akademik Gastroenteroloji Dergisi. 2017;17:47-53.

D'Mello C, Le T, Swain MG. Cerebral microglia recruit monocytes into the brain in response to tumor necrosis factor alpha signaling during peripheral organ inflammation. J. Neurosci. 2009;29(7):2089-102.

D'Mello C, Swain MG. Liver-brain inflammation axis. Am. J. Physiol. Gastrointest. Liver Physiol. 2011;301(5):G749-61.

D'Mello C, Swain MG. Liver-brain interactions in inflammatory liver diseases: implications for fatigue and mood disorders. Brain Behav. Immun. 2014;35:9-20.

da Fonseca RR, Johnson WE, O'Brien SJ, Vasconcelos V, Antunes A. Molecular evolution and the role of oxidative stress in the expansion and functional diversification of cytosolic glutathione transferases. BMC Evol. Biol. 2010;10:1-11.

Dandawate PR, Subramaniam D, Padhye SB, Anant S. Bitter melon: a panacea for inflammation and cancer. Chin. J. Nat. Med. 2016;14(2):81-100.

Day BJ. Catalase and glutathione peroxidase mimics. Biochem. Pharmacol. 2009;77(3):285-96.

Değişli CM. Kemik Metastazı Olan Meme Kanserli Hastalarda Verilen D Vitamini Tedavisinin Dolaşımdaki HSP-90 ve CK-18 Düzeyleri Üzerine Etkisi. Selçuk Üniversitesi Sağlık Bilimleri Enstitüsü, Doktora Tezi, 2010, Konya (Danışman: Yrd. Doç. Dr. Aysel Kıyıcı).

Deng Y, Tang Q, Zhang Y, Zhang R, Wei Z, Tang X, Zhang M. Protective effect of *Momordica charantia* water extract against liver injury in restraint-stressed mice and the underlying mechanism. Food Nutr. Res. 2017;61(1):1-11.

Dhanda S, Kaur S, Sandhir R. Preventive effect of N-acetyl-L-cysteine on oxidative stress and cognitive impairment in hepatic encephalopathy following bile duct ligation. Free Radic. Biol. Med. 2013;56:204-15.

Dhanda S, Sandhir R. Role of dopaminergic and serotonergic neurotransmitters in behavioral alterations observed in rodent model of hepatic encephalopathy. Behav. Brain Res. 2015;286:222-35.

Ebrahimi H, Naderian M, Sohrabpour AA. New concepts on pathogenesis and diagnosis of liver fibrosis; A Review Article. Middle East J. Dig. Dis. 2016;8(3):166-78.

Eguchi H, Ikeda Y, Ookawara T, Koyota S, Fujiwara N, Honke K, Wang PG, Taniguchi N, Suzuki K. Modification of oligosaccharides by reactive oxygen species decreases sialyl lewis x-mediated cell adhesion. Glycobiology. 2005;15(11):1094-101.

Eilertsen KE, Østerud B. Tissue factor: (patho)physiology and cellular biology. Blood Coagul. Fibrinolysis. 2004;15(7):521-38.

El-Baba RM, Schury MP. Neuroanatomy, Frontal Cortex. In: StatPearls [Internet]. Treasure Island (FL): StatPearls Publishing; 2020.

Elpek GÖ. Angiogenesis and liver fibrosis. World J. Hepatol. 2015;7(3):377-91.

Emekli-Alturfan E, Kasikci E, Yarat A. Tissue factor activities of streptozotocin induced diabetic rat tissues and the effect of peanut consumption. Diabetes Metab. Res. Rev. 2007;23(8):653-8.

Erel O. A new automated colorimetric method for measuring total oxidant status. Clin. Biochem. 2005;38(12):1103-11.

Erel O. A novel automated direct measurement method for total antioxidant capacity using a new generation, more stable ABTS radical cation. Clin. Biochem. 2004;37(4):277-85.

Eren M. Bor’un biyolojik önemi ve metabolizma üzerine etkileri. Erciyes Üniv. Vet. Fak. Derg. 2004;1(1):55-9.

Erly B, Carey WD, Kapoor B, McKinney JM, Tam M, Wang W. Hepatorenal syndrome: a review of pathophysiology and current treatment options. Semin. Intervent. Radiol. 2015;32(4):445-54.

Eslimi-Esfahani D, Oryan S, Nabiuni M, Hosseinynia TS. The effects of bile duct ligation on motor cortex region morphology and aquaporin 4 protein concentration in male Wistar rats. nbr. 2019; 6(1):1-9.

Farzaei MH, Abbasabadi Z, Ardekani MRS, Rahimi R, Farzaei F. Parsley: a review of ethnopharmacology, phytochemistry and biological activities. J. Tradit. Chin. Med. 2013; 33(6):815-26.

Fejes S, Blázovics A, Lemberkovics E, Petri G, Sz"oke E, Kéry A. Free radical scavenging and membrane protective effects of methanol extracts from Anthriscus cerefolium L. (Hoffm.) and Petroselinum crispum(Mill.) nym. ex A.W. Hill. Phytother. Res. 2000;14(5):362-5.

Forman HJ, Zhang H, Rinna A. Glutathione: overview of its protective roles, measurement, and biosynthesis. Mol. Aspects Med. 2009;30(1-2):1-12.

Förstermann U, Sessa WC. Nitric oxide synthases: regulation and function. Eur. Heart J. 2012;33(7):829-37.

Fukai T, Ushio-Fukai M. Superoxide dismutases: role in redox signaling, vascular function, and diseases. Antioxid Redox Signal. 2011;15(6):1583-606.

Fukui H, Wiest R. Changes of intestinal functions in liver cirrhosis. Inflamm. Intest. Dis. 2016;1(1):24-40.

Garcia X, Stein F. Nitric oxide. Semin. Pediatr. Infect. Dis. 2006;17(2):55-7.

García-Ayllón MS, Cauli O, Silveyra MX, Rodrigo R, Candela A, Compañ A, Jover R, Pérez-Mateo M, Martínez S, Felipo V, Sáez-Valero J. Brain cholinergic impairment in liver failure. Brain. 2008;131(Pt 11):2946-56.

Garcia-Martinez R, Cordoba J. Liver-induced inflammation hurts the brain. J. Hepatol. 2012;56(3):515-7.

Garrido M, Escobar C, Zamora C, Rejas C, Varas J, Párraga M, San Martin S, Montedónico S. Bile duct ligature in young rats: A revisited animal model for biliary atresia. Eur. J. Histochem. 2017;61(3):249-254.

Gaschler MM, Stockwell BR. Lipid peroxidation in cell death. Biochem. Biophys. Res. Commun. 2017;482(3):419-25.

Gella A, Bolea I. Oxidative stress in Alzheimer's disease: pathogenesis, biomarkers and therapy. Alzheimer's disease pathogenesis-core concepts, shifting paradigms and therapeutic targets. 2011;(contents VII, chapter 15):319-44.

George K, Das JM. Neuroanatomy, Thalamocortical Radiations. In: StatPearls [Internet]. Treasure Island (FL): StatPearls Publishing; 2019.

Georgiev P, Jochum W, Heinrich S, Jang JH, Nocito A, Dahm F, Clavien PA. Characterization of time-related changes after experimental bile duct ligation. Br. J. Surg. 2008;95(5):646-56.

Gezginci-Oktayoglu S, Sacan O, Bolkent S, Ipci Y, Kabasakal L, Sener G, Yanardag R. Chard (Beta vulgaris L. var. cicla) extract ameliorates hyperglycemia by increasing GLUT2 through Akt2 and antioxidant defense in the liver of rats. Acta Histochem. 2014;116(1):32-9.

Gezmen-Karadağ M, Türközü D. Diyetle Bor Alımının Sağlık ile Etkileşimi: Güncel Bakış. Gümüşhane Üniversitesi Sağlık Bilimleri Dergisi. 2014;3(2):770-85.

Ghazi D, Essa MM. Parsley. In: Ambrose DCP, Manickavasagan A, Naik R, eds. Leafy medicinal herbs: botany, chemistry, postharvest technology and uses. Wallingford, Oxfordshire, UK: CABI; 2016, p:189-97.

Glorieux C, Calderon PB. Catalase, a remarkable enzyme: targeting the oldest antioxidant enzyme to find a new cancer treatment approach. Biol. Chem. 2017;398(10):1095-108.

Golshani M, Basiri M, Shabani M, Aghaei I, Asadi-Shekaari M. Effects of erythropoietin on bile duct ligation-induced neuro-inflammation in male rats. AIMS Neurosci. 2019 Apr 29;6(2):43-53.

Goral V, Atayan Y, Kaplan A. The relation between pathogenesis of liver cirrhosis, hepatic encephalopathy and serum cytokine levels: what is the role of tumor necrosis factor α? Hepatogastroenterology. 2011;58(107-108):943-8.

Goswami K, Nandakumar DN, Koner BC, Bobby Z, Sen SK. Oxidative changes and desialylation of serum proteins in hyperthyroidism. Clin. Chim. Acta. 2003;337(1-2):163-8.

Goswami K, Nandeesha H, Koner BC, Nandakumar DN. A comparative study of serum protein-bound sialic acid in benign and malignant prostatic growth: possible role of oxidative stress in sialic acid homeostasis. Prostate Cancer Prostatic Dis. 2007;10(4):356-9.

Granato D, Shahidi F, Wrolstad R, Kilmartin P, Melton LD, Hidalgo FJ, Miyashita K, Camp JV, Alasalvar C, Ismail AB, Elmore S, Birch GG, Charalampopoulos D, Astley SB, Pegg R, Zhou P, Finglas P. Antioxidant activity, total phenolics and flavonoids contents: Should we ban in vitro screening methods? Food Chem. 2018;264:471-5.

Grintzalis K, Papapostolou I, Assimakopoulos SF, Mavrakis A, Faropoulos K, Karageorgos N, Georgiou C, Chroni E, Konstantinou D. Time-related alterations of superoxide radical levels in diverse organs of bile duct-ligated rats. Free Radic. Res. 2009;43:803-8.

Grover SP, Mackman N. Tissue factor: an essential mediator of hemostasis and trigger of thrombosis. Arterioscler. Thromb. Vasc. Biol. 2018;38(4):709-25.

Güleşçi N, Aygül İ. Beslenmede yer alan antioksidan ve fenolik madde içerikli çerezler. Gümüşhane Üniversitesi Sağlık Bilimleri Dergisi. 2016;5(1):109-29.

Gültekin N, Ersanlı M, Küçükateş E. Güncel ve Etkin Bir Transmitter: Nitrik Oksid. Türk Kardiyol. Dern. Arş. 1996;24:311-20.

Gümüştaş K, Atukeren P. İ.Ü. Cerrahpaşa Tıp Fakültesi Sürekli Tıp Eğitimi Etkinlikleri Türkiye'de Sık Karşılaşılan Psikiyatrik Hastalıklar Sempozyum Dizisi. 2008; 62: 329-40.

Güngör Ö, Sunar B, Özçelik F, Aktaş Z, Gökmen SS. Akut myokard infarktüsünde sialik asit düzeyleri ve seruloplazmin ile ilişkisi. Turk J. Biochem. 2004;29(3):226-31.

Gürbüz I, Akyüz C, Yeşilada E, Sener B. Anti-ulcerogenic effect of Momordica charantia L. fruits on various ulcer models in rats. J. Ethnopharmacol. 2000;71(1-2):77-82.

Habig WH, Jacoby WB. Assays for differentation of glutathione- S- transferases. Methods Enzymol. 1981;77:398-405.

Haidari F, Keshavarz SA, Mohammad Shahi M, Mahboob SA, Rashidi MR. Effects of parsley (Petroselinum crispum) and its flavonol constituents, kaempferol and quercetin, on serum uric acid levels, biomarkers of oxidative stress and liver xanthine

oxidoreductase activity in oxonate-induced hyperuricemic rats. Iran J. Pharm. Res. 2011;10(4):811-9.

Hamdiken M, Kechrid Z. Chard (Beta Vulgarıs Var. Cicla) extract modulates zinc status, glucose level and antioxydant values in diabetic rats fed zinc deficiency diet. Int. J. Pharm. Pharm. Sci. 2017; 9(10): 297-304.

Hatcher JT, Wilcox LV. Colorimetric determination of boron using carmine. Anal. Chem. 1950; 22:567-69.

Hayes JD, Flanagan JU, Jowsey IR. Glutathione transferases. Annu. Rev. Pharmacol. Toxicol. 2005;45:51-88.

Hayes JD, Pulford DJ. The glutathione S-transferase supergene family: regulation of GST and the contribution of the isoenzymes to cancer chemoprotection and drug resistance. Crit. Rev. Biochem. Mol. Biol. 1995;30(6):445-600.

He Q, Li Y, Li H, Zhang P, Zhang A, You L, Wu H, Xiao P, Liu J. Hypolipidemic and antioxidant potential of bitter gourd (Momordica charantia L.) leaf in mice fed on a high-fat diet. Pak. J. Pharm. Sci. 2018;31(5):1837-43.

Heck DE, Shakarjian M, Kim HD, Laskin JD, Vetrano AM. Mechanisms of oxidant generation by catalase. Ann. NY Acad. Sci. 2010;1203:120-5.

Heidelbaugh JJ, Sherbondy M. Cirrhosis and chronic liver failure: part II complications and treatment. Am. Fam. Physician. 2006;74(5):767-76.

Hoffman M. The tissue factor pathway and wound healing. Semin. Thromb. Hemost. 2018;44(2):142-50.

Hosseini N, Alaei H, Nasehi M, Radahmadi M, Mohammad Reza Z. Effects of cholestasis on learning and locomotor activity in bile duct ligated rats. Malays. J. Med. Sci. 2014;21:19-28.

Hu D, Klann E, Thiels E. Superoxide dismutase and hippocampal function: age and isozyme matter. Antioxid. Redox. Signal. 2007;9(2):201-10.

Huang LT, Tiao MM, Tain YL, Chen CC, Hsieh CS. Melatonin ameliorates bile duct ligation-induced systemic oxidative stress and spatial memory deficits in developing rats. Pediatr. Res. 2009;65:176-80.

Ighodaro OM, Akinloye OA. First line defence antioxidants-superoxide dismutase (SOD), catalase (CAT) and glutathione peroxidase (GPX): Their fundamental role in the entire antioxidant defence grid. Alexandria J. Med. 2018;54(4): 287-93.

Ingram GIC, Hills M. Reference method for the one stage prothrombin time test on human blood. Thromb. Haemostas. 1976;36: 237-238.

Iredale JP. Models of liver fibrosis: exploring the dynamic nature of inflammation and repair in a solid organ. J. Clin. Invest. 2007 Mar;117(3):539-48.

Işık A, Selek Ş. Total antioxidant response and oxidative stress in patients with rheumatoid arthritis. F. Ü. Sağ. Bil. Derg. 2007;21(2):67-73.

İpçi Y. Sıçanlarda streptozotosinle oluşturulan diabetes mellitus modelinde gelişen erektil disfonksiyon ve kardiyak hemodinamik değişikliklere karşı pazı ekstresinin tedavi edici etkilerinin incelenmesi. Marmara Üniversitesi, Sağlık Bilimleri Enstitüsü, Doktora Tezi, 2010, İstanbul (Danışman: Doç. Dr. Levent Kabasakal).

Javed K, Reddy V, Lui F. Neuroanatomy, Cerebral Cortex. In: StatPearls [Internet]. Treasure Island (FL): StatPearls Publishing; 2020.

Jia S, Shen M, Zhang F, Xie J. Recent advances in momordica charantia: functional components and biological activities. Int. J. Mol. Sci. 2017;18(12):1-25.

Jiang X, Xu L, Tang L, Liu F, Chen Z, Zhang J, Chen L, Pang C, Yu X. Role of the indoleamine-2,3-dioxygenase/kynurenine pathway of tryptophan metabolism in behavioral alterations in a hepatic encephalopathy rat model. J. Neuroinflammation. 2018;15(1):1-16.

Jimsheleishvili S, Dididze M. Neuroanatomy, Cerebellum. In: StatPearls [Internet]. Treasure Island (FL): StatPearls Publishing; 2019.

Johnson F, Giulivi C. Superoxide dismutases and their impact upon human health. Mol. Aspects Med. 2005;26(4-5):340-52.

Joseph B, Jini D. Antidiabetic effects of Momordica charantia (bitter melon) and its medicinal potency. Asian Pac. J. Trop. Dis. 2013;3(2):93–102.

Kai H, Akamatsu E, Torii E, Kodama H, Yukizaki C, Sakakibara Y, Suiko M, Morishita K, Kataoka H, Matsuno K. Inhibition of proliferation by agricultural plant extracts in seven human adult T-cell leukaemia (ATL)-related cell lines. J. Nat. Med. 2011;65(3-4):651-5.

Kamal T, Abd-Elhady E, Sadek K, Shukry M. Effect of parsley (Petroselium Crispum) on carbon tetrachloride-induced acute hepatotoxicity in rats. Res. J. Pharm. Biol. Chem. Sci. 2014;5(6):1524-34.

Karapehlivan M, Maraşlı Ş. Laktasyondaki tuj koyunlarında serum ve süt sialik asit değerlerinin araştırılması. Kafkas Üniv. Vet. Fak. Derg. 2004;10(1):73-76.

Karatemiz G. Nonalkolik Karaciğer Sirozlu Hastalarda Probnp Düzeyinin 6 Aylık Mortalite ve Morbidite ile İlişkisi. Haseki Eğitim ve Araştırma Hastanesi 3. Dahiliye Kliniği, Uzmanlık Tezi, 2009, İstanbul (Danışman: Doç. Dr. A. Baki Kumbasar).

Kavitha N, Babu SM, Rao ME. Influence of Momordica charantia on oxidative stress-induced perturbations in brain monoamines and plasma corticosterone in albino rats. Indian J. Pharmacol. 2011;43(4):424-8.

Kayış T. Diazinon'un Subletal Konsantrasyonlarının Pimpla Turionellae L.'nın Eşey Oranı Ve Bazı Biyokimyasal Parametreleri Üzerine Etkileri. Çukurova Üniversitesi Fen Bilimleri Enstitüsü, Doktora Tezi, 2010, Adana (Danışman: Prof. Dr. İskender Emre).

Khalil AF, Elkatry HO, El Mehairy HF. Protective effect of peppermint and parsley leaves oils against hepatotoxicity on experimental rats. Ann. Agric. Sci. 2015; 60(2):353-9.

Khaliq H, Juming Z, Ke-Mei P. The physiological role of boron on health. Biol. Trace Elem. Res. 2018;186(1):31-51.

Khattak MK, Bibi N, Khattak AB, Chaudry MA. Effect of irradiation on microbial safety and nutritional quality of minimally processed bitter gourd (Momordica charantia). J. Food Science. 2005;70: 255-9.

Kim K, Kim HY. Bitter melon (Momordica charantia) extract suppresses cytokineinduced activation of MAPK and NF-κB in pancreatic β-cells. Food Sci. Biotechnol. 2011;20(2): 531-5.

Kolios G, Valatas V, Kouroumalis E. Role of Kupffer cells in the pathogenesis of liver disease. World J. Gastroenterol. 2006;12(46):7413-20.

Konstantinou D, Mavrakis A, Grintzalis K, Papapostolou I, Assimakopoulos SF, Chroni E, Georgiou C. Quantification of superoxide radical in the brain of rats with experimentally induced obstructive jaundice. Neurochem. Res. 2008; 33: 1101-5.

Kouar J, Lamsaddek A, Benchekroun R, Amrani, AE, Cherif A, Bellahcen TO, Kamil N. Comparison between electrocoagulation and solvent extraction method in the process of the dechlorophyllation of alcoholic extracts from Moroccan medicinal plants Petroselinum crispum, Thymus satureioides and microalgae Spirulina platensis. SN Appl. Sci. 2019;1: 1-9.

Kountouras J, Billing BH, Scheuer PJ. Prolonged bile duct obstruction: a new experimental model for cirrhosis in the rat. Br. J. exp. Path. I984; 65: 305-11.

Koyama Y, Brenner DA. Liver inflammation and fibrosis. J. Clin. Invest. 2017;127(1):55-64.

Kubola J, Siriamornpun S. Phenolic contents and antioxidant activities of bitter gourd (Momordica charantia L.) leaf, stem and fruit fraction extracts in vitro. Food Chem. 2008;110(4):881-90.

Kumari P, Verma RB, Nayik GA, Solankey SS. Antioxidant Potential and health benefits of bitter gourd (Momoridica charantia L.). J. post harvest technol. 2017;05(3):1-8.

Kuru R, Yarat A. Bor ve sağlığımıza olan etkilerine güncel bir bakış. Clin. Exp. Health Sci. 2017;7(3):107-114.

Kuru R, Yilmaz S, Tasli PN, Yarat A, Sahin F. Boron content of some foods consumed in Istanbul, Turkey. Biol. Trace Elem. Res. 2019;187:1-8.

Kuşçu D. Deneysel olarak diabet oluşturulan ratlarda serum sialik asit düzeyleri ile bazı biyokimyasal parametrelerdeki değişiklikler. Adnan Menderes Üniversitesi Sağlık Bilimleri Enstitüsü, Yüksek Lisans Tezi, 2006, Aydın (Danışman: Doç.Dr. Kamil Seyrek).

Lazaridis KN, LaRusso NF. The cholangiopathies. Mayo Clin. Proc. 2015 Jun;90(6):791-800.

Lazaridis KN, Strazzabosco M, Larusso NF. The cholangiopathies: disorders of biliary epithelia. Gastroenterology. 2004;127(5):1565-77.

Ledwozyw A, Michalak J, Stepień A, Kadziołka A. The relationship between plasma triglycerides, cholesterol, total lipids and lipid peroxidation products during human atherosclerosis. Clin. Chim. Acta. 1986; 155: 275-83.

Lee SW, Kim SH, Min SO, Kim KS. Ideal experimental rat models for liver diseases. Korean J. Hepatobiliary Pancreat. Surg. 2011 May;15(2):67-77.

Lee-Huang S, Huang PL, Nara PL, Chen HC, Kung HF, Huang P, Huang HI, Huang PL. MAP 30: a new inhibitor of HIV-1 infection and replication. FEBS Lett. 1990;272(1-2):12-8.

Leke R, de Oliveira DL, Mussulini BH, Pereira MS, Kazlauckas V, Mazzini G, Hartmann CR, Silveira TR, Simonsen M, Bak LK, Waagepetersen HS, Keiding S, Schousboe A, Portela LV. Impairment of the organization of locomotor and exploratory behaviors in bile duct-ligated rats. PLoS One. 2012;7(5): 1-8.

Li CJ, Tsang SF, Tsai CH, Tsai HY, Chyuan JH, Hsu HY. Momordica charantia extract ınduces apoptosis in human cancer cells through caspase and mitochondria dependent pathways. Evid. Based Complement Alternat. Med. 2012; 2012: 1-11.

Liedtke C, Luedde T, Sauerbruch T, Scholten D, Streetz K, Tacke F, Tolba R, Trautwein C, Trebicka J, Weiskirchen R. Experimental liver fibrosis research: update on animal models, legal issues and translational aspects. Fibrogenesis Tissue Repair. 2013;6(1):1-24.

Lin WR, Lim SN, McDonald SA, Graham T, Wright VL, Peplow CL, Humphries A, Kocher HM, Wright NA, Dhillon AP, Alison MR. The histogenesis of regenerative nodules in human liver cirrhosis. Hepatology. 2010;51(3):1017-26.

Lisman J. The challenge of understanding the brain: where we stand in 2015. Neuron. 2015; 86:864-82.

Loftis JM, Huckans M, Ruimy S, Hinrichs DJ, Hauser P. Depressive symptoms in patients with chronic hepatitis C are correlated with elevated plasma levels of interleukin-1beta and tumor necrosis factor-alpha. Neurosci. Lett. 2008;430(3):264-8.

Lowry OH, Rosebrough NJ, Farr AL, Randall RJ. Protein measurement with folin phenol reagent. J. Biol. Chem. 1951; 193: 265-75.

Lu SC. Glutathione synthesis. Biochim. Biophys. Acta. 2013;1830(5):3143-53.

Lu SC. Regulation of glutathione synthesis. Mol. Aspects Med. 2009;30(1-2):42-59.

Luiking YC, Engelen MP, Deutz NE. Regulation of nitric oxide production in health and disease. Curr. Opin. Clin. Nutr. Metab. Care. 2010;13(1):97-104.

Lushchak VI. Glutathione homeostasis and functions: potential targets for medical interventions. J. Amino Acids. 2012;2012:1-26.

Lv H, Zhen C, Liu J, Yang P, Hu L, Shang P. Unraveling the potential role of glutathione in multiple forms of cell death in cancer therapy. Oxid. Med. Cell. Longev. 2019;2019:1-16.

Mahmood A, Raja GK, Mahmood T, Gulfraz M, Khanum A. Isolation and characterization of antimicrobial activity conferring component(s) from seeds of bitter gourd (Momordica charantia). J. Med. *Plants* Res. 2012;(4):566-73.

Maldonado KA, Alsayouri K. Physiology, Brain. In: StatPearls [Internet]. Treasure Island (FL): StatPearls Publishing; 2019.

Malik ZA, Singh M, Sharma PL. Neuroprotective effect of Momordica charantia in global cerebral ischemia and reperfusion induced neuronal damage in diabetic mice. J. Ethnopharmacol. 2011;133:729-34.

Mansour D, McPherson S. Management of decompensated cirrhosis. Clin Med (Lond). 2018;18(Suppl 2):60-5.

Maodaa SN, Allam AA, Ajarem J, Abdel-Maksoud MA, Al-Basher GI, Wang ZY. Effect of parsley (Petroselinum crispum, Apiaceae) juice against cadmium neurotoxicity in albino mice (Mus musculus). Behav. Brain Funct. 2016;12(1):1-16.

Mara de Menezes Epifanio N, Rykiel Iglesias Cavalcanti L, Falcão Dos Santos K, Soares Coutinho Duarte P, Kachlicki P, Ożarowski M, Jorge Riger C, Siqueira de Almeida Chaves D. Chemical characterization and in vivo antioxidant activity of parsley (Petroselinum crispum) aqueous extract. Food Funct. 2020;11(6):5346-56.

Marieb EN, Hoehn K. Human Anatomy & Physiology. 10th ed. Boston: Pearson Education, 2016.

Marques TG, Chaib E, da Fonseca JH, Lourenço AC, Silva FD, Ribeiro MA Jr, Galvão FH, D'Albuquerque LA. Review of experimental models for inducing hepatic cirrhosis by bile duct ligation and carbon tetrachloride injection. Acta Cir. Bras. 2012;27(8):589-94.

Martínez-Esparza M, Tristán-Manzano M, Ruiz-Alcaraz AJ, García-Peñarrubia P. Inflammatory status in human hepatic cirrhosis. World J. Gastroenterol. 2015;21(41):11522-41.

Matos C, Porayko MK, Francisco-Ziller N, DiCecco S. Nutrition and chronic liver disease. J. Clin. Gastroenterol. 2002;35(5):391-7.

Mehdi MM, Singh P, Rizvi SI. Erythrocyte sialic acid content during aging in humans: correlation with markers of oxidative stress. Dis. Markers. 2012;32(3):179-86.

Menon KV, Kamath PS. Managing the complications of cirrhosis. Mayo Clin. Proc. 2000;75(5):501-9.

Miranda KM, Espey MG, Wink DA. A Rapid, simple spectrophotometric method for simultaneous detection of nitrate and nitrite. Nitric Oxide. 2001;5:62-71.

Mohammed SA, Abu-Deif EE. Animal models for hepatic fibrosis and cirrhosis. Cytol. Histol. Int. J. 2018;2(1):1-4.

Mokdad AA, Lopez AD, Shahraz S, Lozano R, Mokdad AH, Stanaway J, Murray CJ, Naghavi M. Liver cirrhosis mortality in 187 countries between 1980 and 2010: a systematic analysis. BMC Med. 2014;12:1-24.

Mokhtari S, Rabiei Z, Shahrani M, Rafieian-Kopaei M. The ameliorating effect of Beta vulgaris extract on memory and learning impairment induced by lesions of the nucleus basalis of meynert in rat. J. Clin. Diagn. Res. 2017;11:9-14.

Motor S, Ozturk S, Ozcan O, Gurpinar AB, Can Y, Yuksel R, Yenin JZ, Seraslan G, Ozturk OH. Evaluation of total antioxidant status, total oxidant status and oxidative stress index in patients with alopecia areata. Int. J. Clin. Exp. Med. 2014;7(4):1089-93.

Mylroie AA, Collins H, Umbles C, Kyle J. Erythrocyte superoxide dismutase activity and other parameters of cupper status in rats ingesting lead acetate. Toxicol. Appl. Pharmacol. 1986; 82: 512-20.

Nagarani G, Abirami A, Siddhuraju P. Food prospects and nutraceutical attributes of Momordica species: A potential tropical bioresources – A review. Food Sci. Hum. Wellness. 2014;3(3-4):117-26.

Nam TG. Lipid peroxidation and its toxicological implications. Toxicol. Res. 2011;27(1):1-6.

Nelson DL, Cox MM. Lehninger Biyokimyanın İlkeleri. Çeviren: Elçin YM. 5. Basım, Palme Yayıncılık, Ankara; 2016, s: 419-84.

Nerurkar PV, Johns LM, Buesa LM, Kipyakwai G, Volper E, Sato R, Shah P, Feher D, Williams PG, Nerurkar VR. Momordica charantia (bitter melon) attenuates high-fat diet-associated oxidative stress and neuroinflammation. J. Neuroinflammation. 2011;8:1-19.

Nevzorova YA, Boyer-Diaz Z, Cubero FJ, Gracia-Sancho J. Animal models for liver disease-A practical approach for translational research. J. Hepatol. 2020 Aug;73(2):423-40.

Nielsen SE, Young JF, Daneshvar B, Lauridsen ST, Knuthsen P, Sandström B, Dragsted LO. Effect of parsley (Petroselinum crispum) intake on urinary apigenin excretion, blood antioxidant enzymes and biomarkers for oxidative stress in human subjects. Br. J. Nutr. 1999;81:447-55.

Ohkubo A. Bilirubin metabolism in liver cirrhosis. Nihon Rinsho. 1994;52(1):138-44.

Oishi Y, Sakamoto T, Udagawa H, Taniguchi H, Kobayashi-Hattori K, Ozawa Y, Takita T. Inhibition of increases in blood glucose and serum neutral fat by Momordica charantia saponin fraction. Biosci. Biotechnol. Biochem. 2007;71(3):735-40.

Ostadhadi S, Foroutan A, Momeny M, Norouzi-Javidan A, Azimi E, Kordjazy N, Dehpour AR. Evidence for the involvement of nitric oxide in cholestasis-induced itch associated response in mice. Biomed. Pharmacother. 2016;84:1367-74.

Østerud B, Bjørklid E. Sources of tissue factor. Semin. Thromb. Hemost. 2006;32(1):11-23.

Ozsoy-Sacan O, Karabulut-Bulan O, Bolkent S, Yanardag R, Ozgey Y. Effects of chard (Beta vulgaris L. var cicla) on the liver of the diabetic rats: a morphological and biochemical study. Biosci. Biotechnol. Biochem. 2004;68:1640-8.

Ozsoy-Sacan O, Yanardag R, Orak H, Ozgey Y, Yarat A, Tunali T. Effects of parsley (Petroselinum crispum) extract versus glibornuride on the liver of streptozotocin-induced diabetic rats. J. Ethnopharmacol. 2006;104(1-2):175-81.

Oztay F, Sacan O, Kayalar O, Bolkent S, Ipci Y, Kabasakal L, Sener G, Yanardag R. Chard (Beta vulgaris var. cicla) extract improved hyperglycemia-induced oxidative stress and surfactant-associated protein alterations in rat lungs. Pharm. Biol. 2015;53(11):1639-46.

Özcan O, Erdal H, Çakırca G, Yönden Z. Oksidatif stres ve hücre içi lipit, protein ve DNA yapıları üzerine etkileri. J. Clin. Exp. Invest. 2015;6(3): 331-6

Özçelik, F., Yarat, A., Yanardağ, R., Tunalı, T., Özsoy, Ö., Emekli, N., Üstünel A. Limited effects of parsley (petroselinum crispum) on protein glycation and glutathione in lenses of streptozotocin induced diabetic rats. Pharm. Biol. 2001;39(3): 230-3.

Özdamar MY. Renal İskemi Reperfüzyon Hasarında Grape Seed Proanthocyanidin (Üzüm Çekirdeği Proantosiyanidin) Ekstresinin Etkisi. Selçuk Üniversitesi Meram Tıp Fakültesi Çocuk Cerrahisi Anabilim Dalı, Uzmanlık Tezi, 2008, Konya (Danışman: Prof. Dr. Engin Günel).

Pari M, Arjunan N, Subramani U, Ramasamy V, Kadarkarai M and Chinnathambi V. Water purification and larvicidal activity of seed extract, Momordica charantia. GSCARR. 2020;02(01): 1–9.

Patel A, Biso GMNR, Fowler JB. Neuroanatomy, Temporal Lobe. In: StatPearls [Internet]. Treasure Island (FL): StatPearls Publishing; 2020.

Paul A, Raychaudhuri SS. Medicinal uses and molecular identification of two Momordica charantia varieties –a review. Eur. J. Bio. 2010; 6(2): 43-51.

Pinzani M, Rosselli M, Zuckermann M. Liver cirrhosis. Best Pract. Res. Clin. Gastroenterol. 2011;25(2):281-90.

Pitchakarn P, Ogawa K, Suzuki S, Takahashi S, Asamoto M, Chewonarin T, Limtrakul P, Shirai T. Momordica charantia leaf extract suppresses rat prostate cancer progression in vitro and in vivo. Cancer Sci. 2010;101(10):2234-40.

Pizzorno L. Nothing boring about boron. Integr. Med. (Encinitas). 2015;14(4):35-48.

Pongthanapisith V, Ikuta K, Puthavathana P, Leelamanit W. Antiviral protein of Momordica charantia L. inhibits different subtypes of influenza A. Evid. Based Complement. Alternat. Med. 2013;2013:1-6.

Poordad FF. Presentation and complications associated with cirrhosis of the liver. Curr .Med. Res. Opin. 2015;31(5):925-37.

Prestigiacomo V, Weston A, Messner S, Lampart F, Suter-Dick L. Pro-fibrotic compounds induce stellate cell activation, ECM-remodelling and Nrf2 activation in a human 3D-multicellular model of liver fibrosis. PLoS One. 2017 Jun 30;12(6):1-17.

Qin YY, Xu P, Wu T, Qian CQ, Fan YL, Gen DH, Zhu L, Kong WM, Yang HY, Xu F, Yang YT, Liu L, Liu XD. Bile duct ligation enhances AZT CNS toxicity partly by impairing the expression and function of BCRP in rat brain. Acta Pharmacol. Sin. 2020;41(2):181-91.

Raina K, Kumar D, Agarwal R. Promise of bitter melon (Momordica charantia) bioactives in cancer prevention and therapy. Semin. Cancer Biol. 2016;40-41:116-29.

Rajapaksha IG, Angus PW, Herath CB. Current therapies and novel approaches for biliary diseases. World J. Gastrointest. Pathophysiol. 2019;10(1):1-10.

Rajendiran S, Lakshamanappa HS, Zachariah B, Nambiar S. Desialylation of plasma proteins in severe dengue infection: possible role of oxidative stress. Am. J. Trop. Med. Hyg. 2008;79(3):372-7.

Ray RB, Raychoudhuri A, Steele R, Nerurkar P. Bitter melon (Momordica charantia) extract inhibits breast cancer cell proliferation by modulating cell cycle regulatory genes and promotes apoptosis. Cancer Res. 2010;70(5):1925-31.

Rehman A, Khalili YA. Neuroanatomy, Occipital Lobe. In: StatPearls [Internet]. Treasure Island (FL): StatPearls Publishing;2019.

Reshetnyak VI. Primary biliary cirrhosis: Clinical and laboratory criteria for its diagnosis. World J. Gastroenterol. 2015;21(25):7683-708.

Rodeberg DA, Chaet MS, Bass RC, Arkovitz MS, Garcia VF. Nitric oxide: an overview. Am. J. Surg. 1995;170(3):292-303.

Rodrigo R, Cauli O, Gomez-Pinedo U, Agusti A, Hernandez-Rabaza V, Garcia-Verdugo JM, Felipo V. Hyperammonemia induces neuroinflammation that contributes to cognitive impairment in rats with hepatic encephalopathy. Gastroenterology. 2010;139(2):675-84.

Roncalli V, Cieslak MC, Passamaneck Y, Christie AE, Lenz PH. Glutathione S-transferase (GST) gene diversity in the Crustacean Calanus finmarchicus - contributors to cellular detoxification. PLoS One. 2015;10(5):1-27.

Röth E, Marczin N, Balatonyi B, Ghosh S, Kovács V, Alotti N, Borsiczky B, Gasz B. Effect of a glutathione S-transferase inhibitor on oxidative stress and ischemia-reperfusion-induced apoptotic signalling of cultured cardiomyocytes. Exp. Clin. Cardiol. 2011;16(3):92-6.

Sacan O, Yanardag R. Antioxidant and antiacetylcholinesterase activities of chard (Beta vulgaris L. var. cicla). Food Chem. Toxicol. 2010;48(5):1275-80.

Samonakis DN, Koulentaki M, Coucoutsi C, Augoustaki A, Baritaki C, Digenakis E, Papiamonis N, Fragaki M, Matrella E, Tzardi M, Kouroumalis EA. Clinical outcomes of compensated and decompensated cirrhosis: A long term study. World J. Hepatol. 2014;6(7):504-12.

Schauer R, Kamerling JP. Chemistry, biochemistry and biology of sialic acids. New Comprehensive Biochemistry. 1997;29:243-402.

Secklehner J, Richardson CA. The reporting of animal welfare details in liver research: A review of studies describing bile duct ligation in mice (2011–2013). J. Hepatol. 2015;62:238-51.

Sepehri H, Hojati A, Safari R. Effect of bitter melon on spatial memory of rats receiving a high-fat diet. J. Exp. Pharmacol. 2019;11:115-9.

Shangari N, O'Brien PJ. Catalase activity assays. Curr. Protoc. Toxicol. 2006; 27(1):1-16.

Sharma B, John S. Hepatic Cirrhosis. In StatPearls [Internet]. Treasure Island (FL): StatPearls Publishing; 2019.

Sheehan D, Meade G, Foley VM, Dowd CA. Structure, function and evolution of glutathione transferases: implications for classification of non-mammalian members of an ancient enzyme superfamily. Biochem. J. 2001;360(Pt 1):1-16.

Sheen JM, Chen YC, Tain YL, Huang LT. Increased circulatory asymmetric dimethylarginine and multiple organ failure: bile duct ligation in rat as a model. Int. J. Mol. Sci. 2014;15(3):3989-4006.

Sheen JM, Huang LT, Hsieh CS, Chen CC, Wang JY, Tain YL. Bile duct ligation in developing rats: temporal progression of liver, kidney, and brain damage. J. Pediatr. Surg. 2010;45(8):1650-8.

Shetty A, Jun Yum J, Saab S. The gastroenterologist's guide to preventive management of compensated cirrhosis. Gastroenterol. Hepatol. (NY). 2019;15(8):423-30.

Shibib BA, Khan LA, Rahman R. Hypoglycaemic activity of Coccinia indica and Momordica charantia in diabetic rats: depression of the hepatic gluconeogenic enzymes glucose-6-phosphatase and fructose-1,6-bisphosphatase and elevation of both liver and red-cell shunt enzyme glucose-6-phosphate dehydrogenase. Biochem. J. 1993;292(Pt 1):267-70.

Shih CC, Lin CH, Lin WL, Wu JB. Momordica charantia extract on insulin resistance and the skeletal muscle GLUT4 protein in fructose-fed rats. J. Ethnopharmacol. 2009;123(1):82-90.

Sivritepe Ö. Ispanak ve Pazı Yetiştiriciliği. In: Can G. ed. Sebzecilik. Eskişehir: Anadolu Üniversitesi Yayınları; 1995, p: 249-61.

Skowrońska ve Albrecht, 2012 Skowrońska M, Albrecht J. Alterations of blood brain barrier function in hyperammonemia: An overview. Neurotox. Res. 2012;21:236-44.

Solleiro-Villavicencio H, Rivas-Arancibia S. Effect of chronic oxidative stress on neuroinflammatory response mediated by $CD4^{+}T$ cells in neurodegenerative diseases. Front. Cell. Neurosci. 2018;12:1-13

Sonsuz A. Karaciğer Sirozunda Hasta Takibi ve Klinik Sorunlar. İ.Ü. Cerrahpaşa Tıp Fakültesi Sürekli Tıp Eğitimi Etkinlikleri Türkiye'de Sık Karşılaşılan Hastalıklar II Sempozyum Dizisi. 2007;58: 99-112

Sonsuz A. Karaciğer sirozunun etyolojisi ve patogenezi. İ.Ü. Cerrahpaşa Tıp Fakültesi Sürekli Tıp Eğitimi Etkinlikleri Hepato-Bilier Sistem ve Pankreas Hastalıkları Sempozyum Dizisi. 2002;28: 87-91.

Stamoulis I, Kouraklis G, Theocharis S. Zinc and the liver: an active interaction. Dig. Dis. Sci. 2007;52(7):1595-612.

Starkel P, Leclercq IA. Animal models for the study of hepatic fibrosis. Best Pract. Res. Clin. Gastroenterol. 2011;25(2):319-33.

Sureka B, Bansal K, Patidar Y, Rajesh S, Mukund A, Arora A. Neurologic manifestations of chronic liver disease and liver cirrhosis. Curr. Probl. Diagn. Radiol. 2015;44(5):449-61.

Tag CG, Sauer-Lehnen S, Weiskirchen S, Borkham-Kamphorst E, Tolba RH, Tacke F, Weiskirchen R. Bile duct ligation in mice: induction of inflammatory liver injury and fibrosis by obstructive cholestasis. J. Vis. Exp. 2015a;(96):1-11.

Tag CG, Weiskirchen S, Hittatiya K, Tacke F, Tolba RH, Weiskirchen R. Induction of experimental obstructive cholestasis in mice. Lab. Anim. 2015b;49(1 Suppl):70-80.

Tan SP, Parks SE, Stathopoulos CE, Roach PD. Greenhouse-grown bitter melon: production and quality characteristics. J. Sci. Food Agric. 2013;94(9):1896-903.

Tan SP, Stathopoulos C, Parks S, Roach P. An optimised aqueous extract of phenolic compounds from bitter melon with high antioxidant capacity. Antioxidants (Basel). 2014;3(4):814-29.

Tang EL, Rajarajeswaran J, Fung S, Kanthimathi MS. Petroselinum crispum has antioxidant properties, protects against DNA damage and inhibits proliferation and migration of cancer cells. J. Sci. Food Agric. 2015;95(13):2763-71.

Tehrani HS, Moosavi-Movahedi AA. Catalase and its mysteries. Prog. Biophys. Mol. Biol. 2018;140:5-12.

Thenmozhi AJ, Subramanian P. Antioxidant potential of Momordica charantia in ammonium chloride-induced hyperammonemic rats. Evid. Based Complement. Alternat. Med. 2011;2011:1-7.

Thomas DD. Breathing new life into nitric oxide signaling: A brief overview of the interplay between oxygen and nitric oxide. Redox Biol. 2015;5:225-33.

Tilg H, Wilmer A, Vogel W, Herold M, Nölchen B, Judmaier G, Huber C. Serum levels of cytokines in chronic liver diseases. Gastroenterology. 1992;103(1):264-74.

Torrico TJ, Munakomi S. Neuroanatomy, Thalamus. In: StatPearls [Internet]. Treasure Island (FL): StatPearls Publishing; 2019.

Tortora GJ, Derrickson B. Principles of Anatomy and Physiology. 14th ed. Hoboken, NJ: John Wiley & Sons, Inc; 2014, p:473-522.

Traving C, Schauer R. Structure, function and metabolism of sialic acids. Cell. Mol. Life Sci. 1998;54(12):1330-49.

Triantafyllou E, Woollard KJ, McPhail MJW, Antoniades CG, Possamai LA. The role of monocytes and macrophages in acute and acute-on-chronic liver failure. Front. Immunol. 2018;9:1-17.

Tunali T, Yarat A, Yanardağ R, Ozçelík F, Ozsoy O, Ergenekon G, Emeklí N. The effect of chard (Beta vulgaris L. var. cicla) on the skin of streptozotocin induced diabetic rats. Pharmazie. 1998 ;53(9):638-40.

Tunali T, Yarat A, Yanardağ R, Ozçelik F, Ozsoy O, Ergenekon G, Emekli N. Effect of parsley (Petroselinum crispum) on the skin of STZ induced diabetic rats. Phytother. Res. 1999;13(2):138-41.

Tungmunnithum D, Thongboonyou A, Pholboon A, Yangsabai A. Flavonoids and other phenolic compounds from medicinal plants for pharmaceutical and medical aspects: An overview. Medicines (Basel). 2018;5(3):1-16.

Tuteja N, Chandra M, Tuteja R, Misra MK. Nitric oxide as a unique bioactive signaling messenger in physiology and pathophysiology. J. Biomed. Biotechnol. 2004;2004(4):227-37.

Türköz Y, Özerol E. Nitrik oksit'in etkileri ve patolojik rolleri. İnönü Üniversitesi Tıp Fakültesi Dergisi. 1997;4(4):453-61.

Uebanso T, Arai H, Taketani Y, Fukaya M, Yamamoto H, Mizuno A, Uryu K, Hada T, Takeda E. Extracts of Momordica charantia suppress postprandial hyperglycemia in rats. J. Nutr. Sci. Vitaminol. (Tokyo). 2007;53(6):482-8.

Usuda K, Kono K, Dote T, Watanabe M, Shimizu H, Tanimoto Y, Yamadori E. An overview of boron, lithium, and strontium in human health and profiles of these elements in urine of Japanese. Environ. Health Prev. Med. 2007;12(6):231-7.

Van Campenhout S, Van Vlierberghe H, Devisscher L. Common bile duct ligation as model for secondary biliary cirrhosis. Methods Mol. Biol. 2019;1981:237-47.

Varki A, Schauer R. Sialic Acids. In: Varki A, Cummings RD, Esko JD, et al., eds. Essentials of Glycobiology. 2nd ed. Cold Spring Harbor (NY): Cold Spring Harbor Laboratory Press; 2009, p:199-219.

Varki A, Schnaar RL, Schauer R. Sialic Acids and Other Nonulosonic Acids. In: Varki A, Cummings RD, Esko JD, et al., eds. Essentials of Glycobiology. 3rd ed. Cold Spring Harbor (NY): Cold Spring Harbor Laboratory Press; 2017, p:179-197.

Varki A. Sialic acids in human health and disease. Trends Mol. Med. 2008;14(8):351-60.

Vasilev DS, Tumanova NL, Kim KK, Lavrentyeva VV, Lukomskaya NY, Zhuravin IA, Magazanik LG, Zaitsev AV. Transient morphological alterations in the hippocampus after pentylenetetrazole-induced seizures in rats. Neurochem. Res. 2018;43(8):1671-82.

Vora SR, Patil RB, Pillai MM. Protective effects of Petroselinum crispum (Mill) Nyman ex A. W. Hill leaf extract on G-galactose-induced oxidative stress in mouse brain. Indian J. Exp. Biol. 2009; 47: 338-42.

Wang B, Brand-Miller J. The role and potential of sialic acid in human nutrition. Eur J. Clin. Nutr. 2003;57(11):1351-69.

Wang B. Molecular mechanism underlying sialic acid as an essential nutrient for brain development and cognition. Adv. Nutr. 2012;3(3):465-72.

Warren L. The thiobarbituric acid assay of sialic acids. J. Biol. Chem. 1959;234:1971-5.

Waugh A, Grant A. Ross and Wilson Anatomy & Physiology in Health and Illness. 12th ed. Edinburgh: Elsevier; 2014, p:143-189.

White H. Neurologic manifestations of acute and chronic liver disease. Continuum (Minneap Minn). 2014;20 (3 Neurology of Systemic Disease):670-80.

WHO Monographs on Selected Medicinal Plants. World Health Organization:Geneva. 2009;4:192-209.

Williams EJ, Iredale JP. Liver cirrhosis. Postgrad. Med. J. 1998;74:193-202.

Witkowski M, Landmesser U, Rauch U. Tissue factor as a link between inflammation and coagulation. Trends Cardiovasc. Med. 2016;26(4):297-303.

Wu G, Fang YZ, Yang S, Lupton JR, Turner ND. Glutathione metabolism and its implications for health. J. Nutr. 2004;134(3):489-92.

Wu SJ, Ng LT. Antioxidant and free radical scavenging activities of wild bitter melon (Momordica charantia Linn. var. abbreviata Ser.) in Taiwan. LWT-Food Sci. Technol. 2008;41(2):323-30.

Xu B, Broome U, Uzunel M, Nava S, Ge X, Kumagai-Braesch M, Hultenby K, Christensson B, Ericzon BG, Holgersson J, Sumitran-Holgersson S. Capillarization of hepatic sinusoid by liver endothelial cell-reactive autoantibodies in patients with cirrhosis and chronic hepatitis. Am. J. Pathol. 2003;163(4):1275-89.

Xu DP, Li Y, Meng X, Zhou T, Zhou Y, Zheng J, Zhang JJ, Li HB. Natural antioxidants in foods and medicinal plants: Extraction, assessment and resources. Int. J. Mol. Sci. 2017;18(1):1-32.

Xu L, He D, Bai Y. Microglia-mediated inflammation and neurodegenerative disease. Mol. Neurobiol. 2016;53(10):6709-15.

Yarat A. Doku faktörü ve kanser. 5. Ulusal Tromboz, Hemostaz ve Anjioloji Kongre Kitabı. Ed. Ulutin ON, 197-203. 2004.

Yarat, A., Özçelik, F., Yanardağ, R., Tunalı, T., Özsoy, Ö., Emekli, N., Üstünel, A. The effect of chard (*Beta vulgaris L.var cicla*) on the protein and antioxidant system in the lenses of STZ induced diabetic rats. Pharm. Pharmacol. Commun.1998; 4(5): 271-4.

Yarsan E. Lipid peroksidasyon olayı ve önlenmesine yönelik uygulamalar. Y.Y.U.Vet. Fak. Derg. 1998; 9(1-2):89-95.

Yin H, Xu L, Porter NA. Free radical lipid peroxidation: mechanisms and analysis. Chem. Rev. 2011;111(10):5944-72.

Yoo KS, Lim WT, Choi HS. Biology of cholangiocytes: From bench to bedside. Gut Liver. 2016;10(5):687-98.

Yuwai KE, Rao SK, Kaluwin C, Jones GP, Rivetts DE. Chemical composition of Momordica charantia L. fruits. J. Agric. Food Chem. 1991;39:1762-3.

Yüksek E. 2-Aminoimidazolin'in Ratların (Wistar) Bazı kan Parametrelerine (A,E,C vitaminleri ve MDA) Etkilerinin Araştırılması. Fırat Üniversitesi Fen Bilimleri Enstitüsü, Yüksek Lisans Tezi, 2006, Elazığ (Danışman: Doç. Dr. Fikret Karataş).

Zamanian G, Partoazar A, Tavangar SM, Rashidian A, Mirzaei P, Niaz Q, Sharifi K, Dehpour AR, Jazaeri F. Effect of phosphatidylserine on cirrhosis-induced hepatic encephalopathy: Response to acute endotoxemia in cirrhotic rats. Life Sci. 2020;253:1-6.

Zeyneloğlu P. Hepatorenal Sendrom. J Turk Soc Intens Care. 2012;10: 37-44

Zhou WC, Zhang QB, Qiao L. Pathogenesis of liver cirrhosis. World J. Gastroenterol. 2014;20(23):7312-24.

9. EKLER

EK 1. Etik Kurul Onayı

MARMARA ÜNİVERSİTESİ HAYVAN DENEYLERİ YEREL ETİK KURULU
PROJE ONAY FORMU

BAŞVURU BİLGİLERİ	**PROTOKOL KODU**	98.2019.mar	**ÇALIŞMA**	TEZ
	PROJE ADI	Safra kanalı bağlanan sıçanlarda bazı bitki ekstrelerinin beyin üzerine olası koruyucu etkisinin araştırılması		
	SORUMLU ARAŞTIRMACI ÜNVANI/ ADI	Prof.Dr. Ayşen Yarat		
	ARAŞTIRMA MERKEZİ	DEHAMER		
	DESTEKLEYİCİ			
KARAR BİLGİLERİ	**TARİH**	**09.12. 2019**		
	Yukarıda başvuru bilgileri verilen araştırma başvuru dosyası ve ilgili belgeler araştırmanın gerekçe, amaç, yaklaşım ve yöntemleri dikkate alınarak incelenmiş ve gerçekleştirilmesinde sakınca bulunmadığı için kurulumuzca onaylanmasına oy birliği ile karar verilmiştir. Onay sonrasında yapılacak her türlü proje değişiklikleri (katılımcılar, başlık vb.) veya protokol değişikliklerinin Etik Kurula bildirilerek proje onayının yenilenmesi gerekmektedir			
KURUL ÇALIŞMA ESASI	Deney hayvanları ile yapılacak olan bilimsel araştırma, test, sağlık hizmetleri uygulamaları ve eğitim-öğretim gibi temel etkinliklerde kullanılan yöntem ve materyaller ile ilgili etik standartları gözetmek, etik ilkeler doğrultusunda görüş bildirmek, araştırma önerilerini incelemek ve sertifikası olmayanların deney hayvanı kullanmalarını engellemektir.			
Hayvan türü ve sayısı				

ÜYELER

Ünvanı/ Adı/ Soyadı	**Uzmanlık Dalı**	**Kurumu/EK Üyeliği**	**Onaylanan Proje ile İlişkisi**	**İmza**
Prof.Dr. Göksel ŞENER	Farmakoloji	M.Ü. Eczacılık Fakültesi HADYEK Başkanı	Yok	
Prof.Dr. Levent KABASAKAL	Farmakoloji	M.Ü. Eczacılık Fakültesi HADYEK Üyesi	Yok	
Prof.Dr. Ayşen YARAT	Biyokimya	M.Ü. Diş Hekimliği Fakültesi HADYEK Üyesi	Yok	Yürütücü
Prof.Dr. Serap ŞİRVANCI	Histoloji-Embriyoloji AbD	M.Ü. Tıp Fakültesi HADYEK Üyesi	Yok	
Prof.Dr. Rezzan GÜLHAN	Farmakoloji	M.Ü. Tıp Fakültesi HADYEK Üyesi	Yok	
Doç.Dr. Gürkan SERT	Tıp Tarihi ve Etik	M.Ü. Tıp Fakültesi HADYEK Üyesi	Yok	
Doç. Dr. Dilek AKAKIN	Histoloji-Embriyoloji AbD	M.Ü. Tıp Fakültesi HADYEK Üyesi	Yok	
Dr. Öğr. Üyesi Dilek ÖZBEYLİ	Veteriner Hekim	M.Ü. Sağlık Hizmetleri MYO HADYEK Üyesi	Yok	
Vet. Hek. Deniz Mukaddes Türet	Veteriner Hekim	DEHAMER Sorumlu Veteriner HADYEK Üyesi	Yok	
Alper Şimşek	Serbest	Kurumla ilişkisi olmayan TC vatandaşı üye	Yok	
Cihanşah MURATOĞLU	Serbet Danışmanlık	Sivil Toplum Kuruluşu Üyesi ve Kurumla ilişkisi olmayan TC vatandaşı üye	Yok	

EK 2. Tez Kaynaklı Sözel Bildiriler



➢ **ORAL PRESENTATION**

The effect of bitter melon on brain of rats in bile duct ligation

Armağan Begüm Özel[1], Özlem Tuğçe Çilingir[2], Göksel Şener[3], Dilek Özbeyli[4], Ali Şen[5], Ayşen Yarat[6]

[1]M.U.Health Science Institute, Biochemistry Master Science Student, [2]M.U. Faculty of Medicine, Department of Histology and Embriology, [3]M.U. Faculty of Pharmacy, Department of Pharmacology, [4]M.U. Pathology Laboratory Techniques, Vocational School of Health Services, [5]M.U Faculty of Pharmacy, Department of Pharmacognosy, [6]M.U.Faculty of Dentistry, Department of Basic Medical Sciences, Biochemistry, Istanbul, Turkey.

*Corresponding author e-mail: a.begumozel@gmail.com

Abstract

Liver diseases can lead to various neurological disorders. Hepatic encephalopathy is a neuropsychiatric syndrome that can be seen frequently in these patients. Studies have reported that cirrhosis increases free radical production in the organism. The bile duct ligation (BDL) is a preferred model for examining cirrhosis and damages of various organs related to cirrhosis in rats. Studies with this model show that increased free radicals and inflammation damage tissues
Momordica charantia (Bitter Melon) is a plant which used for medicinal purposes in traditional folk culture in Turkey, especially in western Anatolia. It has been reported that this plant is an antioxidant and contains mucin, momordicin, resin, saponin glycoside, alkaloids, polysaccharides and carotenoids.

In this study, we investigated possible antioxidant effects of bitter melon on brain damage in rats with BDL induced cirrhosis model. Brain glutathione levels decreased significantly in the BDL group compared to the control group. The glutathione levels significantly increased on giving bitter melon and reached the levels of control group. Brain tissues were also examined histologically.

Keywords: Bitter melon, brain, bile duct ligation model

3rd International Eurasian Conference on Biological and Chemical Sciences (EurasianBioChem 2020)

Certificate OF ATTENDANCE

This Certificate Is Proudly Presented To

Armağan Begüm ÖZEL

in recognition of participation in the

"3rd International Eurasian Conference on Biological and Chemical Sciences (EurasianBioChem 2020)"

19 - 20 March 2020 Ankara / Turkey

www.eurasianbiochem.org

Assoc. Prof. Dr. Erol ATAY
Conference of General Coordinator

Prof. Dr. Muhittin DOĞAN
Chairman of Conference

4th INTERNATIONAL HIPPOCRATES CONGRESS ON MEDICAL AND HEALTH SCIENCES

Antalya/TURKEY

hippocrates congress

25-26 september 2020

ABSTRACT BOOK

EDITOR

ASSOC. PROF. DR. MERiÇ ERASLAN

Presentation ID / Sunum No= 64

Oral Presentation / Sözlü Sunum

Kudret Narının Safra Kanalı Bağlanan Sıçanlarda Beyin Lipid Peroksidasyonu Üzerine Etkisi

Researcher Armağan Begüm Özel[1] , Asst. Prof. Dr. Özlem Tuğçe Çilingir-Kaya[1] , Prof.Dr. Göksel Şener[1] , Asst. Prof. Dr. Dilek Özbeyli[1] , Asst. Prof. Dr. Ali Şen[1] , Prof.Dr. Ayşen Yarat[1]

[1]Marmara Üniversitesi

Özet

Kudret narı (Momordica charantia) içerisindeki fenolik bileşikler, triterpenoidler, triterpen glikozitleri, saponinler gibi birçok biyoaktif madde sayesinde antioksidan etkili olduğu bildirilmiştir. Türkiye'de bitkisel tedavi amaçlı kullanılan ve geleneksel halk kültüründe yer alan bir meyvedir. Çeşitli araştırmalarda sirozun vücutta serbest radikal üretimini artırdığı bildirilmiştir. Safra kanalı bağlama (SKB) yöntemi sıçanlarda deneysel siroz modeli oluşturmak ve siroza bağlı çeşitli organ hasarlarını incelemek için kullanılan bir modeldir. Bu modelin uygulandığı çalışmalarda inflamasyonun ve artan serbest radikallerin beyin dokularına zarar verdiği bildirilmiştir. Karaciğer sirozuna sahip bireylerde de çeşitli nörolojik bozukluklar görülebilmektedir. Çalışmamızda SKB modeli uygulanarak siroz oluşturulan sıçanlarda ortaya çıkabilecek beyin hasarına karşı kudret narının antioksidan etkisi araştırılmıştır. Beyin lipid peroksidasyon değerleri SKB grubunda kontrol grubuna göre anlamlı olarak artmıştır. Kudret narı verilmesi ile lipid peroksidasyon değerleri anlamlı olarak azalmıştır. Beyin dokuları ayrıca histolojik olarak da incelenmiştir. Bu çalışma, Marmara Üniversitesi Bilimsel Araştırma Projeleri Komisyonu tarafından mali olarak desteklenmiştir [Proje No: TYL-2020-10082].

Anahtar Kelimeler: Kudret Narı, Beyin, Safra Kanalı Bağlama Modeli

4th INTERNATIONAL
HIPPOCRATES CONGRESS ON MEDICAL AND HEALTH SCIENCES

CERTIFICATE ATTENDANCE

We hereby certify that

Researcher Armağan Begüm Özel

has attended with oral presentation the 4th International Hippocrates Congress on Medical and Health Sciences on September 25-26, 2020, in Antalya, Turkey and presented his/her paper

"Kudret Narının Safra Kanalı Bağlanan Sıçanlarda Beyin Lipid Peroksidasyonu Üzerine Etkisi"

Prof. Goran KRSTAČIĆ, MD. & Prof. Nizami DURAN, MD
Co-Presidents of Organizing Committee

www.hippocratescongress.com

10. ÖZGEÇMİŞ

Adı	A. Begüm	**Soyadı**	Özel
Doğum Yeri	İstanbul	**Doğum Tarihi**	29.08.1995
Uyruğu	T.C		
E-mail	a.begumozel@gmail.com		

Eğitim Düzeyi

	Mezun Olduğu Kurumun Adı	**Mezuniyet Yılı**
Yüksek Lisans	Marmara üniversitesi - Biyokimya (Ecz)	Devam ediyor.
Lisans	Yeditepe Üniversitesi - Gastronomi ve Mutfak Sanatları	Devam ediyor
Lisans	Yeditepe Üniversitesi - Beslenme ve Diyetetik	2018
Lise	İstanbul Anadolu Lisesi	2013

İş Deneyimi

Görevi		**Kurum**	**Süre (Yıl - Yıl)**
1	Stj. Diyetisyen	Okmeydanı Eğitim ve Araştırma Hastanesi	1 ay (2018)
2	Stj. Diyetisyen	Koç Üniversitesi Hastanesi	3 ay (2018)
3	Stj. Diyetisyen	Bekard Yemek & Organizyon	1 ay (2018)

Yabancı Dilleri	**Okuduğunu Anlama**	**Konuşma**	**Yazma**
İngilizce	Çok iyi	İyi	Çok iyi

	Yabancı Dil Sınav Notu #								
YDS	YÖKDİL	ÜDS	IELTS	TOEFL IBT	TOEFL PBT	TOEFL CBT	FCE	CAE	CPE
	91,25								

	Sayısal	**Eşit Ağırlık**	**Sözel**
ALES Puanı	73,59893	58,86749	37,76600

Bilgisayar Bilgisi

Program	**Kullanma becerisi**
Microsoft Office Programları	Çok iyi

Yayınlar, kongre sunumları

Özel AB, Çilingir ÖT, Şener G, Özbeyli D, Şen A, Yarat A. Kudret Narının Safra Kanalı Bağlanan Sıçanlarda Beyin Lipid Peroksidasyonu Üzerine Etkisi. 4. Uluslararası Hipokrat Tıp ve Sağlık Bilimleri Kongresi. 25-26.09.2020. (sözlü sunum)
Özel AB, Çilingir ÖT, Şener G, Özbeyli D, Şen A, Yarat A. Kudret Narının; Safra Kanalı Bağlanan Sıçanlarda Beyin Üzerine Etkisi. 3rd International Eurasian Conference on Biological and Chemical Sciences (EurasianBioChem 2020). 19-20.03.2020. (sözlü sunum)
Özel, A. B., Yarat, A. Alkali Diyet? Asidik Diyet? Farmakope Eczacı. 2019 Mayıs:(22): 18-22.

Katıldığı Seminer, Kurs, Sempozyum Kongre Bilgileri

4. Uluslararası Hipokrat Tıp ve Sağlık Bilimleri Kongresi, Antalya, 2020
3rd International Eurasian Conference on Biological and Chemical Sciences, Ankara, 2020
Deney Hayvanları Kullanım Sertifikası Eğitim Kursu, İstanbul, 2019
7. Ulusal Sağlıklı Yaşam Sempozyumu, İstanbul, 2018
5.Gaps Practitioner Sertifika Eğitimi, Antalya, 2017
Çocuk Metabolizma Hastalıklarına Beslenme Yaklaşımı Kursu, İstanbul, 2017
5.Ulusal Sağlıklı Yaşam Sempozyumu 1. Yaşam İçin Beslenme ve Spor Kongresi, İstanbul, 2017
Spor Beslenmesi Eğitim Semineri, İstanbul, 2017
İstanbul Üniversitesi, Müzik Kursu, İstanbul, 2014 – 2015
Surrey Üniversitesi İngilizce Dil Eğitimi Kursu, Surrey, Haziran 2010 - Temmuz 2010